UNIVERSITE DE PARIS VI

FACULTE DE MEDECINE PITIE-SALPETRIERE

34

Année 1973

THESE

N°

pour le

DOCTORAT EN MEDECINE

Diplôme d'Etat

par

Jean BRULÉ

né le 13 Juillet 1946 à Épernay (Marne)

Présentée et soutenue publiquement le *1973*

LA COLOSCOPIE COURTE : Confrontations cliniques, radiologiques, endoscopiques et anatomo-pathologiques à propos de 200 observations

Président : Monsieur le Professeur CHOMETTE

UNIVERSITE DE PARIS VI

FACULTE DE MEDECINE PITIE-SALPETRIERE

Année 1973

THESE

N°

pour le

DOCTORAT EN MEDECINE

Diplôme d'Etat

par

Jean BRULÉ

né le 13 Juillet 1946 à Épernay (Marne)

Présentée et soutenue publiquement le *1973*

LA COLOSCOPIE COURTE : Confrontations cliniques, radiologiques, endoscopiques et anatomo-pathologiques à propos de 200 observations

Président : Monsieur le Professeur CHOMETTE

UNIV.
LEIDEN
BIBL.

A ma femme Anne-Marie,

et à ma fille Stéphanie,

en gage d'amour.

A mes parents,

en témoignage de très grande reconnaissance et de profonde affection.

A mon beau-père, le Docteur Jean BARANGER, sa femme et leurs enfants.

A ma soeur, son mari, ainsi qu'à leurs enfants.

A tous mes amis.

A notre Maître, Monsieur le Professeur CHOMETTE

qui nous a fait le grand honneur

d'accepter la présidence de cette thèse.

A nos Maîtres dans les Hôpitaux de PARIS,

. Monsieur le Professeur MERCADIER.
. Monsieur le Professeur FAUVERT.
. Monsieur le Professeur BONFILS.
. Monsieur le Professeur J.P. BENHAMOU.
. Monsieur le Professeur EMERIT.
. Monsieur le Professeur POTET.
. Monsieur le Professeur BRICAIRE.
. Monsieur le Professeur LHERMITTE.
. Monsieur le Professeur CAMBIER.
. Monsieur le Professeur TRICOT.
. Monsieur le Professeur LUTON.
. Monsieur le Professeur CHAIN.

En témoignage de notre reconnaissance.

Digitized by the Internet Archive
in 2026

https://archive.org/details/IA41548021_0022

A Monsieur le Docteur BOUSQUET

qui a toujours su nous aider de ses conseils amicaux.

A Monsieur le Docteur TOSONI-PITTONI

qui nous a initié à l'endoscopie colique, et a réalisé l'essentiel des coloscopies étudiées.

A Monsieur le Docteur PERREAU, et

Aux Docteurs PICKER, RICHARD, VILOTTE

qui nous ont initié à l'endoscopie oesogastroduodénale.

Aux Docteurs SOULLARD et REY

qui nous ont enseigné la proctologie,

Aux Docteurs RUEFF, MIGNON, BONNEFOND, BACOURT.

A Monsieur le Docteur SAM LEWI,

Aux Docteurs J.M. HUSSON, PESSAYRE, SAIGOT.

A Monsieur le Docteur LANNES.

INTRODUCTION

Notre but est de faire ici l'étude analytique systématique de 200 observations de coloscopie sigmoïdienne et, en particulier, d'envisager à leur propos, une confrontation clinique, radiologique, endoscopique et anatomo-pathologique.

Nous n'envisagerons pas les coloscopies per-opératoires qui, par leurs indications et conditions de réalisation posent des problèmes particuliers. Elles ont d'ailleurs fait l'objet de thèse et articles récents.

Les 200 sigmoïdofibroscopies ont toutes été réalisées dans le service du Professeur Agrégé SARRAZIN (Hôpital de la Salpétrière à PARIS) de mars 1971 à janvier 1973 ; 170 d'entre elles ont été pratiquées par le même endoscopiste, ce qui confère à l'étude une grande homogénéité d'interprétation.

La première partie de cette étude comprendra successivement :

- Un rappel historique.
- Une description du matériel utilisé.
- Une description de la technique proprement dite de la sigmoïdofibroscopie.
- L'énumération des incidents et accidents éventuels de cette investigation paraclinique.

La deuxième partie, plus importante, comprendra :

- Une présentation synoptique des 200 dossiers étudiés et les données générales qui les caractérisent.
- Une étude de tous les aspects endoscopiques rencontrés, large éventail de la pathologie colique courante.
- Des commentaires à partir des résultats obtenus, concernant les valeurs respectives de la clinique et des 3 volets complémentaires du tryptique diagnostique paraclinique à savoir la radiologie, l'endoscopie et l'anatomopathologie.

.../...

. L'énumération des contre-indications et indications de la sigmoïdofibroscopie.

. Une étude comparative avec les données de la littérature.

On concluera enfin en situant quelques perspectives d'avenir.

RAPPEL HISTORIQUE

La rectoscopie rigide ne dépasse pas en règle, et dans les meilleures conditions, les derniers 25 centimètres du tube digestif (35 cms au maximum), à partir de la marge anale ; souvent même l'appareil ne peut progresser plus loin que 18 ou 20 centimètres, ce qui correspond à la charnière recto-sigmoïdienne.

Il était donc tentant d'explorer plus avant le côlon, d'autant plus d'ailleurs que la majorité des lésions coliques tumorales et inflammatoires (spécifiques ou non) se situe dans la partie gauche du côlon (côlon descendant, iliaque, sigmoïde) et rectum , (11).

En 1957, MATSUNAGA réalise la première exploration endoscopique du côlon avec une sigmoïdo-caméra dérivant de la gastro-caméra, qui lui permit d'obtenir des photographies du sigmoïde, puis de tout le côlon (33). Mais la difficulté d'ordre technique, le faible pourcentage d'introduction au delà du sigmoïde, la progression et la prise de clichés faites à l'aveugle, l'impossibilité de pratiquer des biopsies firent abandonner cette méthode quelques années plus tard.

L'avènement des fibroscopes allait transformer l'endoscopie digestive et permettre un bond formidable de la gastroentérologie. L'endoscopie oesogastrique en a été la première bénéficiaire, l'endoscopie colique suivit..

Tout repose sur la propriété fondamentale de la fibre de verre, de transmettre la lumière ainsi que la vision d'images point par point, selon les lois de la réflexion totale.

En 1958, HIRSCHOWITZ, CURTISS, PETERS, POLLARD , (24, 25), mirent au point les premiers fibrogastroscopes. Suivirent la bulboscopie duodénale (HIRSCHOWITZ en 1961, (24),), puis l'oesophagoscopie (LO PRESTI, SCHERL, GREENE, FARRAR en 1962 (28),).

.../...

Les méthodes se perfectionnant toujours, on mit au point des fibroscopes permettant la duodénoscopie distale (TAKEMOTO 1968, (51),), et la pancréatocholédocographie par voie endoscopique (OGOSHI, TOBITA, HARA en 1970, (40),). Quant au côlon, certains dont TURELL (56, 57) utilisèrent les fibres de verre comme guide-lumière dans les rectoscopes rigides, puis en 1961, OVERHOLT (41, 42) mit au point un colofibroscope entièrement souple de 50 cm de long avec un vecteur-lumière, et un vecteur-image.

En 1966, la firme japonaise OLYMPUS réalise un coloscope béquillable, équipé d'un miroir rotatif à son extrémité distale, permettant une vision panoramique de 360°. Mais, cet appareil aussi ingénieux que fragile fut vite abandonné (YAMAGUCHI : congrès de Tokyo).

Les italiens réalisent parallèlement des coloscopies avec une gastro-caméra, un fibrogastroscope d'HIRSCHOWITZ, puis un gastro-fibroscope OLYMPUS. Ce dernier appareil est guidé dans le côlon, grâce à une sonde radio-opaque lestée, introduite par voie orale (Méthode d'HIRATSUKA, (23),).

PROVENZALE et REVIGNAS utilisent un système à poulie (43 , 44) ; TORSOLI, ARULLANI, PAOLUZI la méthode "monorail" (53,54) après la méthode "end to end" (1), pendant quelques années.

METHODES DE COLOSCOPIE (d'après CLASSEN, (6),).

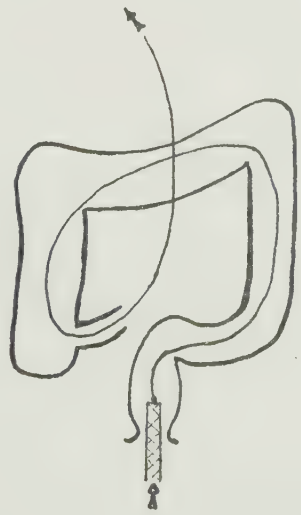	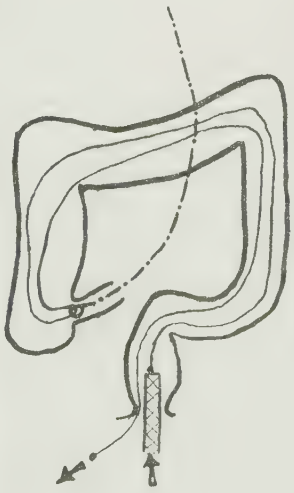	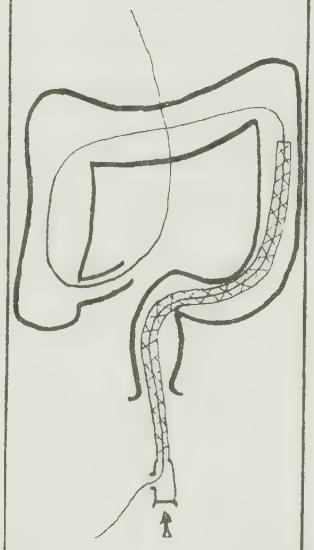	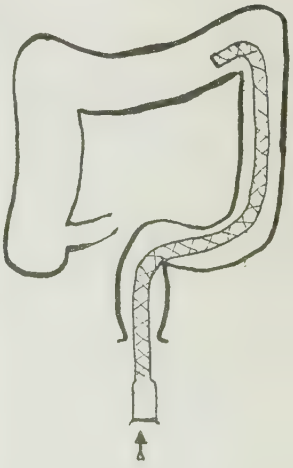
Intubation transintestinale (méthode end to end)	Système à poulie	Méthode dite "monorail"	Coloscopie rétrograde moderne sans intubation transintestinale préalable.

.../...

Les méthodes avec intubation trans-intestinale permettent d'atteindre le caecum en 20 minutes, mais l'inconvénient majeur est le temps de transit de la sonde supérieure qui peut demander entre 2 et 7 jours pour atteindre l'anus, et à condition qu'il n'y ait pas d'obstacle sur tout le long du tube digestif. En outre, la traction sur le tube supérieur quand on utilise cette méthode, est très pénible pour le patient en raison de la tension exercée sur les mésos (6).

L'optique latérale du gastrofibroscope rendait difficile l'exploration du côlon, mais les auteurs italiens obtinrent des clichés de la valvule iléo-caecale.

Très vite, et surtout grâce aux techniciens et endoscopistes japonais dont MATSUNAGA (32, 33), NIWA (35, 37, 38, 39), YAMAGATA et WATANABE (64), apparurent en 1969 les colofibroscopes proprement dits, avec leurs caractéristiques actuelles très proches de celles des oesofibroscopes : vision axiale avec légère déviation antéro-inférieure, extrémité mobile controlée, possibilité d' insufflation d'air et envoi d'eau, aspirations et biopsies, prises photographiques et cinématographiques.

Il en existe deux types :

- le coloscope long dont la longueur utile approche les 185 centimètres, permettant d'atteindre le caecum et la valvule iléo-caecale.
- le coloscope court dont la longueur utile approche les 85 centimètres, permettant d'explorer le rectum , le côlon sigmoïde et la partie basse du côlon descendant; on le nomme encore sigmoïdofibroscope.

La coloscopie par voie rétrograde, sous contrôle direct de la vue, apparaît aujourd'hui comme un moyen d'étude de choix du segment distal de l'intestin, d'autant plus que le rectum, le sigmoïde et le côlon iliaque et descendant regroupent plus de 80 % de la pathologie du gros intestin.

.../...

COLOSCOPE : extrémité inférieure.

La cape en caoutchouc qui revêt l'extrémité de l'appareil et évite de traumatiser la paroi colique a été enlevée.

On distingue :

- les deux faisceaux guide-lumière,
- le faisceau de fibres, plus large, ramenant l'image à l'oculaire.
- les extrémités saillantes des 2 conduits d'insufflation d'air, et d'envoi e'ea
- l'extrémité du canal réservé à l'aspiration et à la pince à biopsie.

On remarque ici la pince à biopsie, ouverte, émergeant de son canal.

APPAREILLAGE

Toutes les sigmoïdofibroscopies furent effectuées avec l'appareil CF type S B de la maison japonaise OLYMPUS.

Il comprend trois parties essentielles : le fibroscope proprement dit, le générateur de lumière et le cordon reliant les 2. Il comprend en outre de nombreux accessoires que nous décrirons très brièvement.

Le fibroscope et son cordon de liaison -

L'appareil comporte un tube cylindrique extrêmement flexible dont le diamètre est de 12 mm ; le diamètre de l'extrémité distale munie de la cape protectrice en caoutchouc est de 15,5 mm. On voit donc que ce calibre est très inférieur à celui des rectoscopes rigides habituels (25 mm). Ce tube est formé d'une gaine souple dont la structure particulière évite la torsion des éléments nobles de l'appareil. Ainsi, tout mouvement de rotation imprimé au niveau de la poignée entraînera une rotation en principe identique de l'extrémité distale du fibroscope, indépendemment de tout béquillage volontaire par la manette appropriée. Les éléments nobles du tube sont :

- deux faisceaux de fibres guide-lumière amenant la lumière à l'extrémité distale du tube.
- un faisceau de fibres ramenant l'image à l'oculaire, et distinct des deux autres faisceaux.

Le diamètre des fibres de verre est de 14 μ pour l'image et 27 μ pour la lumière, actuellement le diamètre des fibres des nouveaux fibroscopes a considérablement diminué (5 ou 6 μ), ce qui améliore nettement la qualité de l'image.

- un canal commun pour les manoeuvres d'aspiration et de biopsie.
- deux petits tubes distincts saillant à l'extrémité distale de l'appareil, plate, pour permettre d'une part le lavage du système optique et de la surface colique à examiner, d'autre part l'insufflation d'air qui écarte mieux les parois coliques que la pression abdominale tend à collaber.

.../...

Le coloscope et le béquillage de son extrémité distale dans ses positions extrêmes.

Flexion postérieure "down" de 70 °.

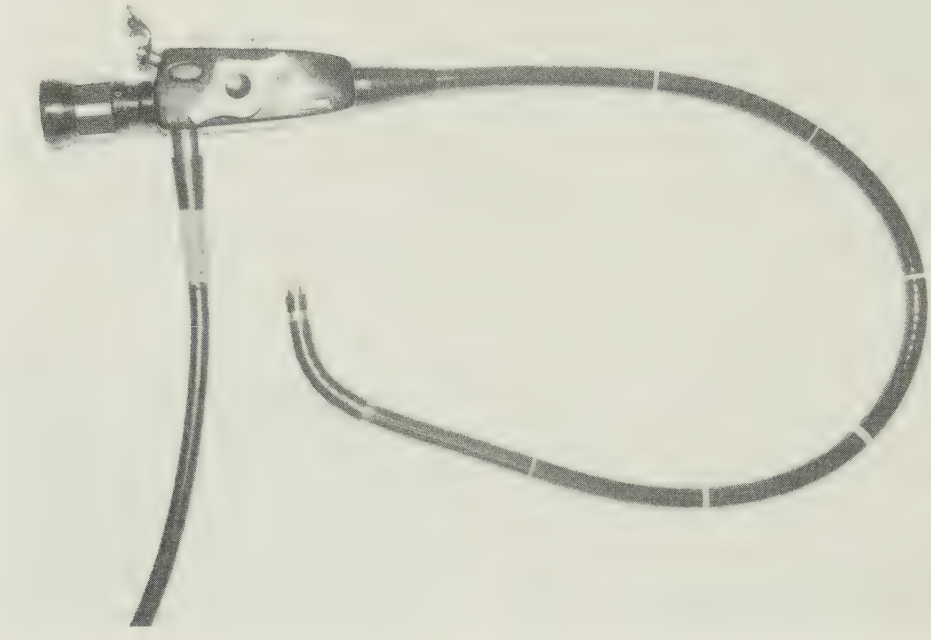

Flexion antérieure "up" de 110 °.

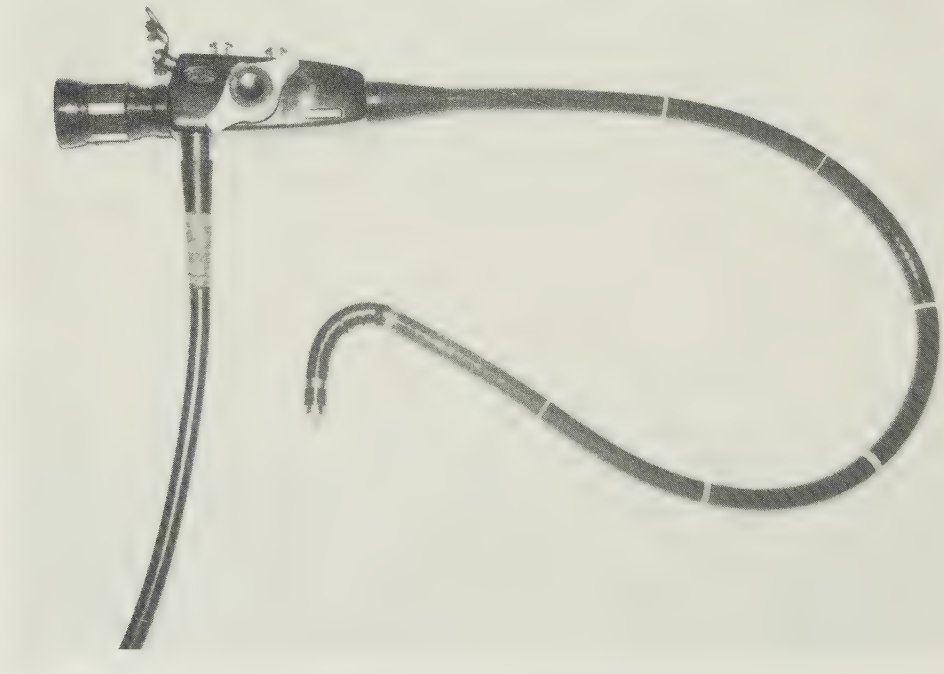

On peut distinguer sur ces clichés :
- le cordon de liaison à la source.
- le corps de l'appareil avec ses éléments caractéristiques :
  - l'oculaire
  - la manette latérale blanche contrôlant le béquillage,
  - l'orifice du canal à biopsie, muni de son bouchon,
  - les 2 boutons-poussoir, commandant l'aspiration d'une part l'insufflation d'air et d'envoi d'eau d'autre part.

Une gaine en plastique recouvre l'ensemble de ces éléments et est graduée de 10 cms en 10 cms, ce qui permet de connaître exactement la longueur du segment du tube flexible introduit à partir de la marge anale.

L'extrémité distale peut se couder volontairement, par un système de câbles, dans un seul plan ("up et down"). La flexion antérieure ("up") est de 110 ° et la flexion postérieure est de 70 ° ("down"). L'ensemble permettant la flexion dans un seul plan dans un angle de 180 °. La courbure se fait sur une longueur de 8 cms environ et commence à 4 cms de l'extrémité distale. (Notons que les nouveaux sigmoïdofibroscopes possèdent un double béquillage de 240 ° au total (120 ° x 2) dans deux plans perpendiculaires).

Comme pour l'oesophagoscope, la vision est terminale, c'est donc un axoscope (Ch. Debray).

L'ouverture du champ de vision est de 60 ° ; la vision est axiale avec une légère déviation d'angle de l'axe optique de 10 ° en bas et en avant. Le foyer est fixe, permettant un champ de vision nette entre 20 et 50 mm.

Soulignons que cet appareil est beaucoup plus souple que les oeso- et gastro-fibroscopes, ce qui lui permet de franchir les coudures parfois serrées du sigmoïde et du descendant, de contourner les chicanes fournies par les haustrations du côlon.

L'extrémité proximale est l'organe de contrôle des éléments constitutifs du cordon, on y trouve :

. Une manette latérale blanche permettant le béquillage du bout distal.

. Deux boutons : le plus proche de l'oculaire permet l'aspiration ; le plus éloigné permet l'insufflation d'air (doigt posé sur l'orifice sans appuyer sur le bouton) ou l'envoi d'eau (doigt enfonçant le bouton dans le corps de l'appareil).

. Un orifice obturé par un bouton de caoutchouc, et par où l'on peut introduire la pince à biopsie, une brosse cytologique, un cathéter en plastique pour grand lavage sous pression de l'extrémité distale en cas de nécessité ou dilution de matières.

. Un oculaire, autour duquel on note des connecteurs de mise au point automatique photographique, et auquel on peut fixer un appareil photo,

.../...



Le coloscope est relié par son cordon à la source Olympus CLE.
On note également :

- la pince à biopsie en place dans son canal et sortant largement de l'extrémit
- le long fil de la brosse-écouvillon.
- la cape protectrice près de l'extrémité distale du coloscope.
- le batonnet de silicone.
- l'anuscope trivalves Matthew.
- un appareil reflex Olympus PEN F. fixé à l'oculaire du coloscope.
- trois lentilles dioptriques.
- la poire en caoutchouc.
- le flacon d'eau distillée situé sur le côté gauche de la source standard, et relié à la bague connectrice par un tuyau.
- le tuyau symétrique au précédent, raccordant la bague connectrice à une source à vide.



Le coloscope est ici relié à la source Olympus CLX.
On peut voir ci-dessus la lumière issue du fibroscope, et le bocal d'aspiration.

une caméra, des lentilles correctrices, voire un appareil "teaching" permettant l'observation pour une seconde personne.

De la tête proximale se détache le cordon de liaison s'attachant à la source par une bague connectrice ; il contient : les faisceaux de lumière, les tubes d'insufflation d'air et d'envoi d'eau, le tube d'aspiration et le fil de contrôle automatique de mise au point photographique. Sa longueur de 148 cm autorise une très grande maniabilité du fibroscope.

En ce qui concerne le fibroscope lui-même et sa réputation de fragilité, on note qu'aucune réparation n'a été effectuée et ceci confirme bien qu'un seul ou un nombre très limité d'opérateurs, se servant toujours du même appareil, et l'entourant d'un grand nombre de précautions tant dans la manipulation que dans l'entretien, peut espérer effectuer un grand nombre d'endoscopies sans souci matériel.

Les sources lumineuses -

Nous avons utilisé deux types de générateurs :

. L'appareil standard "Cold Light Supply Model CLE Olympus" source froide "de lumière artificielle" avec système automatique de contrôle d'exposition 1/4 à 1/100 s. selon la distance séparant la lentille de l'objet), un système d'insufflation automatique d'air, un système de lavage. La source est une lampe à halogène de 1 A, 24 V, 150 W, d'intensité réglable.

. L'appareil à option "Cold Light Supply Model CLX Olympus" source froide "à lumière du jour" que permet une lampe à xénon de 300 W, de longue durée de vie (500 h) ; son intensité plus forte, et surtout les caractères mêmes de la lumière produite, donnent une vision plus naturelle des organes explorés, ce qui fait de ce type de générateur, un élément de choix pour les prises de vues.

Les accessoires -

Certains sont standard, comme :

. le réservoir d'eau, formé d'un flacon en matière plastique (contenant de l'eau distillée de préférence à l'emploi) que l'on fixe sur le côté gauche du générateur, et que l'on relie au cordon conducteur par un raccord.

.../...

. Le tube d'aspiration dont une extrémité se fixe à la partie proximale du fil conducteur et dont l'autre est branchée sur un système d'aspiration (les produits d'aspiration étant collectés dans un bocal prévu à cet effet).

. 2 pinces à biopsie.

. 1 brosse cytologique.

. 1 brosse écouvillon pour le nettoyage du conduit d'aspiration.

. 1 cathéter en plastique pour injecter l'eau sous pression à l'aide d'une grosse seringue pour nettoyer l'objectif en cas de souillure, ou diluer des matières, ou laver des lésions suspectes.

. 1 poire en caoutchouc pour le nettoyage du conduit d'aspiration.

. 1 dilatateur à 3 valves, type Matthew, permettant un passage anal plus facile de l'extrémité distale du fibroscope, et que l'on peut enlever après introduction de celui-ci.

. 3 lentilles dioptriques (+ 1, -3 et -5 dioptries).

. 1 valve en caoutchouc pour la fermeture du canal d'aspiration et de biopsie.

. 2 capes de caoutchouc dites de sécurité, pour l'extrémité distale du tube, évitant le risque de blessure par la saillie des 2 petits tubes déjà décrits.

. 1 bâtonnet de silicone pour diminuer les souillures éventuelles de l'objectif.

. 1 appareil photographique Olympus P E N.F. demi-format, s'adaptant à l'oculaire ; la mise à l'infini est automatique.

On peut encore utiliser :

. 1 caméra pour prise de films en super 8 et 16 mm et adaptée à l'usage médical .

. 1 appareil d'enseignement "teaching" souple et long, s'adaptant à l'oculaire, permettant à un ou de nombreux autres observateurs de regarder la même image que l'endoscopiste, sans le gêner.

. pour la prise de documents photographiques, nous avons utilisé les films KODAK EKTACHROME haute sensibilité :

. 125 ASA avec le générateur "à lumière artificielle".

. 160 ASA avec le générateur "à lumière du jour".

.../...

PREPARATION DU PATIENT ET TECHNIQUE DE L'EXAMEN

La préparation -

Minutieuse, elle est le facteur essentiel de réussite de l'examen. Elle comprend :

. La veille de l'examen, un lavement évacuateur vers 20 h avec 1/2 litre d'eau tiédie ; en outre 30 grammes d'huile de ricin sont pris par la bouche à titre de purgatif.

. Le matin de l'examen fixé à 9 h : lavement évacuateur à 7 h du matin avec 1/2 litre d'eau tiédie additionnée d'un demi-verre d'huile de vaseline ; recommencer de même à 8 h.

Une prémédication est faite systématiquement 1/4 d'heure avant l'examen, associant en intra-musculaire, une ampoule de 100 mg de dichlorhydrate d'hydroxyzine (ATARAX ⁎) et une ampoule de 1/4 de mg de sulfate neutre d'atropine.

Lors de l'endoscopie, nous n'avons jamais utilisé la neuroleptanalgésie, ni la self-anesthésie au masque que certains emploient (2, 52) et qui peuvent faciliter les conditions de confort et de progression du fibroscope grâce à la perte du tonus musculaire abdominal. Par contre, en supprimant l'élément douloureux, elles abolissent le signal symptôme important qu'est la douleur, permettant l'arrêt en temps utile de la progression, évitant dans certains cas le risque perforatif (9).

Juste avant l'examen, le patient peut aller à la selle afin de réduire au maximum le volume de liquide et de matières restant après le dernier lavement.

Technique de l'examen -

. Un lavement baryté récent est indispensable ; il renseigne sur la morphologie colique (longueur de l'anse sigmoïde, sa disposition, existence de boucles, coudures à angle aigu) et les aspects pathologiques à examiner : rétrécissement, lacunes, diverticules qui inciteront quand à eux à une insufflation prudente.

. On précise au patient la nature et le but de l'examen proposé, on lui demande de signaler l'existence éventuelle de douleurs abdominales pendant l'examen.

.../...

Le patient est allongé en position dite "gynécologique"
Le fibroscope est introduit ici sur 25 cm environ à partir de la marge anale.
L'index de l'opérateur est posé sur le bouton d'insufflation et lavage.

La pince à biopsie est introduite puis poussée dans le canal.
De l'index gauche, l'opérateur insuffle tandis que le pouce contrôle le béquillage, orientant ainsi les cupules de la pince vers la lésion à biopsier.
Un aide est indispensable pour le fonctionnement de la pince notamment.

. La rectoscopie ayant été faite au paravent, on pratique d'abord unTR avec une gelée anesthésique à la lignocaïne (Xylocaïne visqueuse Roger Bellon).

. Position du patient : les 20 premières coloscopies ont été commencées en position de rectoscopie genu-jugale et/ou en décubitus latéral gauche, poursuivie dans les deux cas en décubitus dorsal dès que le sigmoïde est atteint.

. Puis, comme pour de nombreux auteurs (11, 17, 22, 29) une méthode plus simple et confortable a été définitivement adoptée : patient en décubitus dorsal, en position dite "gynécologique", les bras le long du corps et non pas sur la poitrine ou l'abdomen ; calme, détendu, respirant profondément pour faciliter la progression du fibroscope, préalablement enduit d'un produit lubrifiant ; le glycérolé d'amidon.

. L'anuscope trivalve s'est vite avéré inutile, l'introduction de l'extrémité distale munie de sa cape protectrice se faisant directement dans le canal anal d'une main, l'autre tenant le corps de l'appareil.

. L'introduction anorectale se fait sous contrôle de la vue en évitant au maximum l'insufflation.

Dans tous les cas, on vérifie au préalable, le bon fonctionnement de l'appareil, et on enduit les objectifs de silicone.

. Le canal franchi, la progression est douce, lente, toujours sous contrôle visuel en recherchant la lumière intestinale. La mise en "down" suivant la concavité sacrée permet d'arriver facilement à la charnière qui est en général facilement franchie.

. Le contrôle sous écran scopique toujours très bref et intermittent n'épargne ni le patient, ni le médecin, ni les fibres de l'appareil qu'il fragilise et jaunit (22). Mieux vaut s'aider du palper abdominal (pour faciliter la progression et la situer) et regarder à travers la paroi abdominale la lumière du fibroscope (elle indique en effet que l'on chemine dans le bas sigmoïde dont l'axe se dirige en haut, en dehors et à gauche).

.../...

. Les coudures et saillies internes sont abordées avec douceur en courbant l'extrémité distale de l'appareil et en imprimant par la main située près de la marge, des mouvements de rotation de l'axe du fibroscope sur lui-même.

. Si l'objectif se plaque contre la paroi, il faut reculer de quelques centimètres pour retrouver la lumière intestinale et reprendre la progression en cas de nécessité il est licite de poursuivre tant que l'on observe la muqueuse défiler lentement devant l'objectif, sans augmenter la pression sur l'appareil pour éviter tout risque de perforation.

Des obstacles peuvent gêner la progression : les uns sont anatomiques (coudures, haustrations) ou pathologiques (angulations par adhérences, rétrécissements comme ceux de la sigmoïdite diverticulaire rétractile);

Les autres sont fonctionnels : phénomènes spasmodiques brutaux plus ou moins durables, plus fréquents dans les colopathies, souvent secondaires à une manoeuvre douloureuse (gonflement brutal, pression pariétale): ils cèdent au retrait provisoire de l'appareil, à l'aspiration de l'air, à l'attente sans mobilisation du fibroscope, à de grands mouvements respiratoires ou à l'administration d'un antispasmodique.

Si la progression est impossible en raison d'obstacles, de souillures importantes de l'objectif, de douleurs vives, mieux vaut savoir renoncer à la poursuite de l'examen.

Le plus souvent l'exploration du sigmoïde se poursuit plus ou moins loin selon les besoins et le dernier obstacle est certainement représenté par l'angle situé entre le côlon descendant et l'anse sigmoïde. Celle-ci, distendue par l'air, cathétérisée par le fibroscope, forme une boucle que limite la longueur variable de son méso qui se raccorde à angle aigu avec le côlon descendant le plus souvent accolé au plan pariétal postérieur par le fascia de Toldt gauche.

L'examen de la muqueuse se fait lors du retrait du tube qui sera donc très lent, attentif et complet, veillant à bien voir, pour chaque segment, l ensemble de la circonférence du tube digestif.

.../...

C'est aussi lors du retrait que l'on pratique les prélèvements biopsiques, étagés ou non, toujours dirigés, ainsi que les prises de vues photo ou cinématographiques.

Des débris stercoraux peuvent gêner l'appréciation de la muqueuse, d'autant plus qu'ils sont nombreux ; il est possible de les déplacer avec le bout de l'endoscope ou la pince à biopsies fermée. Des zones aveugles peuvent être dûes à des haustrations marquées, des caillots, du mucus pouvant cacher des lésions ; on peut alors injecter de l'eau sous pression.

L'examen est souvent très bien toléré, il dure environ une demi-heure, souvent moins : la présence d'une infirmière est utile, rassurant le malade et aidant efficacement l'opérateur.

Après l'endoscopie, un ballonnement abdominal gênant est fréquent, plus ou moins durable.

En cas de douleur vive et persistante, mieux vaut surveiller attentivement le patient, voire l'hospitaliser, ce qui est toujours souhaitable chez les sujets âgés ou fatigués.

L'appréciation de la longueur anatomique explorée est difficile, car l'aspect de la muqueuse colique ne varie pas aux différents étages, contrairement à ce qui se passe au cours des fibroscopies oesogastroduodénales. C'est pourquoi, pour la déterminer, il faut considérer la longueur du fibroscope introduite en sous estimant la longueur du tube intestinal exploré, car la paroi peut se distendre (50 cm de tube peuvent correspondre à 40 cm d'intestin) (22).

ACCIDENTS ET INCIDENTS

Il existe à ce jour au moins 2 cas rapportés (7), de perforation au cours d'une coloscopie. Cet accident tout à fait exceptionnel doit rester constamment à l'esprit de l'endoscopiste, et l'inciter à une grande prudence. Le risque est d'autant plus grand, que le côlon lui-même est pathologique, fragile. Le traumatisme peut être direct, on l'a vu ; il peut aussi résulter de la perforation d'un diverticule sigmoïdien, ou du reste du côlon ; ou bien d'une ulcération pariétale, sous le seul effet de la pression de l'air insufflé.

Le risque d'infection qui peut en découler serait minimisé par l'utilisation systématique, 3 à 5 jours avant l'examen, d'un régime sans résidu comme celui conçu pour les astronautes de la NASA (VIVONEX ®), (6), permettant non seulement une meilleure préparation colique, mais aussi une stérilisation préventive du tube digestif.

Des érosions muqueuses, dûes au frottement de l'appareil le long des coudures anatomiques (stries rougeâtres plus ou moins hémorragiques) peuvent être rencontrées : nous en rapporterons plusieurs cas.

Nous rapporterons également au cours de cette série de 200 examens, deux incidents sérieux sans conséquences ultérieures :

- une syncope, la coloscopie étant terminée, immédiatement après s'être relevé.
- une crise de tétanie généralisée, régressant vite sous une perfusion intra-veineuse de calcium.

De vives douleurs abdominales sont parfois observées, nécessitant l'aspiration momentanée de l'air, voir l'injection intra-veineuse d'antispasmodiques-antalgiques.

Des malaises vago-sympathiques peuvent également se rencontrer : nausées, vomissements, bradycardie, tendance syncopale.

Les dilatations gastriques sont exceptionnelles. Chez un patient, nous avons noté des éructations considérables pendant la coloscopie, et celà en l'absence de fistule gastrocolique. Quant aux biopsies coliques, soulignons leur inocuité générale : indolores, elles n'entraînent pas d'hémorragies importantes, même si le patient a un traitement anticoagulant en cours ; néanmoins, mieux vaut dans ce cas s'en priver dans la mesure du possible, mais nous reviendrons sur ces problèmes particuliers.

PRESENTATION SYNOPTIQUE DES 200 DOSSIERS ETUDIES

DONNEES GENERALES LES CARACTERISANT

Dans la période considérée (9 mars 1971 à 5 janvier 1973), 200 coloscopies ont été pratiquées dans le Service du Professeur Agrégé SARRAZIN (Hôpital de la Salpétrière de PARIS).

La rectoscopie précédant la coloscopie a parfois découvert des lésions suffisamment éloquentes pour rendre la fibroscopie inutile (plusieurs cas de cancer) : ces cas ont été évidemment exclus de l'étude.

Par contre, nous avons peut être arbitrairement gardé le cas d'une patiente ayant refusé l'examen dès l'introduction anale de l'appareil ; nous l'avons classé parmi les "échecs".

Répartition des patients selon le sexe -

Sur 200 patients, 104 étaient de sexe masculin (52 %) et 96 de sexe féminin (48 %).

Répartition des patients selon l'âge -

Elle se fait entre 4 et 89 ans. Nous l'avons arbitrairement divisée par tranches de 10 années d'âge, 0 à 9 ans, 10 à 19 ans, etc...

- De 0 à 9 ans : 1 cas (0,5 %) - de 10 à 19 ans : 4 cas (2%) - de 20 à 29 ans : 13 cas (6,5 %).
- De 30 à 39 ans : 11 cas (5,5 %) - de 40 à 49 ans : 36 cas (18 %) - de 50 à 59 ans : 32 cas (16 %).
- De 60 à 69 ans : 55 cas (27,5 %) - de 70 à 79 ans : 35 cas (17,5 %) - de 80 à 89 ans : 13 cas (6,5 %).

Graphique de la répartition des âges des patients -

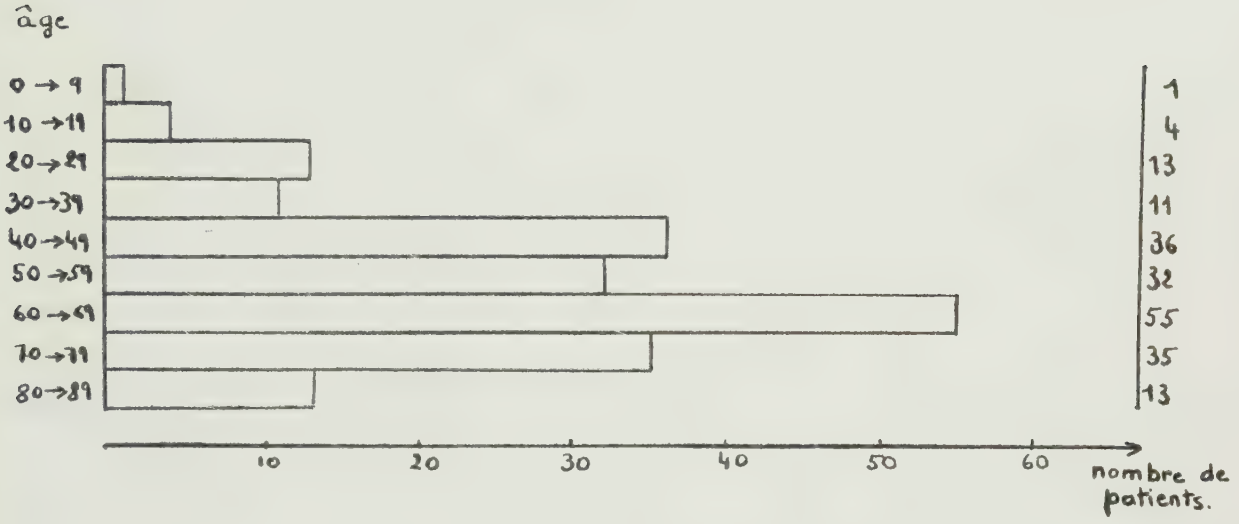

Endoscopistes et fibroscopies sigmoïdiennes -

Quatre endoscopistes se sont ainsi réparti les patients .

- Le premier a réalisé 170 fibroscopies, c'est-à-dire 80 %, soit l'immense majorité des endoscopies.
- Le second en a réalisé 20, soit 10 %.
- Le troisième, 8 soit 4 %; et le dernier 2 soit 1 %.



On conclut à une grande homogénéité dans l'interprétation des lésions endoscopiques : d'ailleurs, un langage commun de description a été respecté.

.../...

Etude des 17 échecs et des 2 demi-échecs rencontrés -

Nous avons considéré qu'il y avait demi-échec quand la fibroscopie ne réalisait pas le but proposé : ce fut le cas 2 fois seulement :

. Une fois la région colique gauche sous-angulaire suspecte sur le L. B. n'a pu être atteinte, la distance explorée ne pouvant dépasser 45 cms; la muqueuse explorée étant normale par ailleurs.

. Une fois la région déclive du côlon descendant, suspecte sur le L. B., n'a pu être atteinte, l'objectif ayant été irrémédiablement souillé par des matières à 45 cm : la muqueuse étant normale.

Nous n'avons pas considéré qu'il y avait échec ou demi-échec, mais seulement "mauvaise indication", quand il était demandé d'atteindre une zone inexplorable pour la longueur du coloscope (côlon droit ou transverse).

La coloscopie effectuée étant jugée normale ou non selon l'aspect endoscopique.

Nous avons constaté 17 échecs de la coloscopie, s'ajoutant aux 2 demi-échecs.

Il a été arbitrairement admis qu'il n'y avait pas échec quand la longueur introduite au delà de la marge anale dépassait 25 cms.

. Longueur explorée sur 17 échecs :

moins de 10 cms :	10 fois
de 10 à 14 cms :	1 fois
de 15 à 19 cms :	2 fois
de 20 à 25 cms :	4 fois

. Age et sexe de ces 17 patients :

Age	Sexe
50 à 59 ans = 2	♂ = 5
60 à 69 ans = 6	♀ = 12
70 à 79 ans = 7	
80 à 89 ans = 2	

.../...

. Cause des 17 échecs -

. souillures répétées de l'objectif par mauvaise préparation.....	8
. intolérance à l'insufflation.....	2
. incontinence à l'air insufflé par l'anus, ou orifice de colostomie..	3
. coude infranchissable au cours d'une sigmoïdite diverticulaire....	1
. crise de tétanie chez un spasmophile.....	1
. fatigue très importante et manque de coopération.....	1
. refus de l'examen dès l'introduction anale du fibroscope.....	1

Commentaires à propos des 8 échecs par souillures fécales de l'objectif -

- Deux fois on refit une nouvelle coloscopie quelques semaines ou jours plus tard, et on rencontra :
  - . des matières encore une fois à 30 cms : la muqueuse aperçue étant normale.
  - . des matières dès l'introduction, faisant conclure à un nouvel échec.
- Les 6 autres fois, la fibroscopie ne fut pas refaite : pourquoi ?
  - . 1 fois parce qu'une coloscopie antérieure avait pu explorer jusqu'à 50 cms et il s'agissait là d'un contrôle.
  - . 1 fois parce qu'il s'agissait d'un grand vieillard de 89 ans ayant une forte incontinence sphinctérienne à l'air complètant le manque total de préparation colique.
  - . 3 fois parce qu'il n'a pas été jugé nécessaire de redemander l'examen.
  - . 1 fois parce que le tableau de cancer du sigmoïde s'imposait, et l'intervention prima sur une deuxième tentative de coloscopie.

.../...

Longueur du fibroscope introduite à partir de la marge anale dans les 183 autres cas

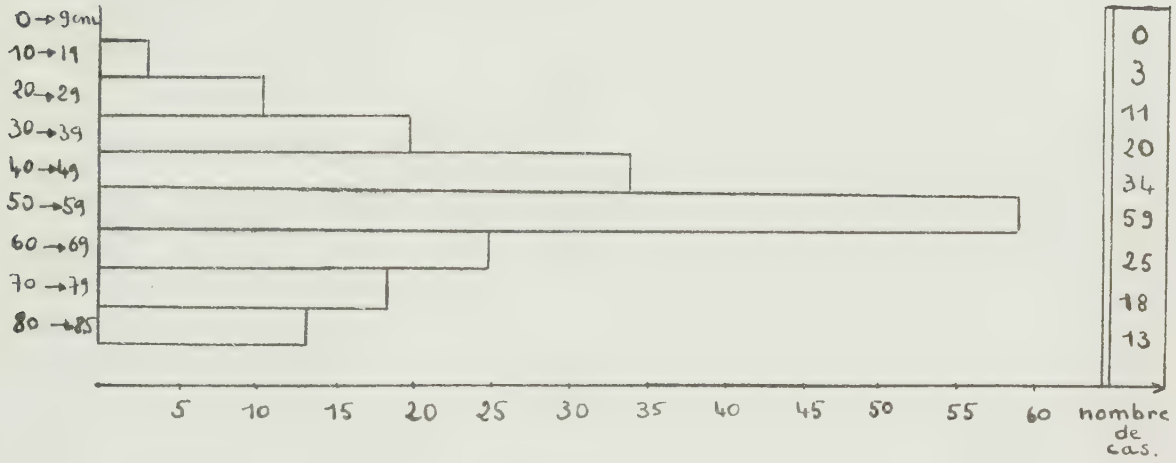

Variations anatomiques des longueurs des différents segments du gros intestin explorés (d'après Rouvière).

(Les chiffres correspondent aux longueurs moyennes anatomiques observées).

. Rectum : 16 cms ± 3 cms.

. Côlon pelvien (anse sigmoïde) : 40 cms ± 30 cms.

. Côlon iliaque : 12 cms ± 3 cms.

. Côlon descendant : 12 cms ± 3 cms.

.../...

Segments du gros intestin atteints avec le sigmoïdofibroscope : n = 183.

Le schéma respecte les longueurs moyennes anatomiques.

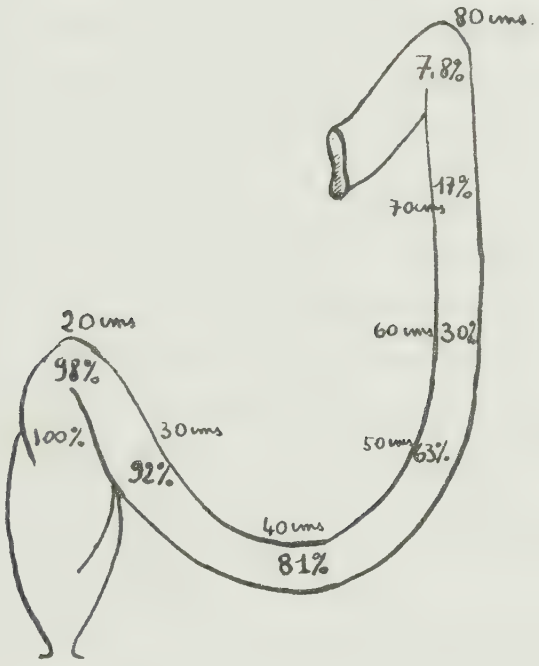

Commentaires -

. Longueur moyenne atteinte | 53 cms |

. La progression du fibroscope n'a pas été poursuivie (alors qu'elle pouvait encore l'être) chaque fois que l'endoscopiste avait atteint son but.

Ainsi, pour les 3 cas ne dépassant pas 20 cms, il s'agissait 2 fois d'un cancer à 18 cms que la rectoscopie n'avait pas atteint, 1 fois de 2 polypes voisins dont la vue fut rendue fugace par l'incontinence à l'air d'un orifice de colostomie malgré une poche coloplaste.

A noter également que parmi les 11 cas ne dépassant pas les 29 cms, on note entre autres 3 adénocarcinomes, 2 rectites hémorragiques, deux coudures infranchissables à 27 cms, dont une se situait dans un contexte de sigmoïdite diverticulaire.

.../...

Etude des facteurs ayant motivé l'arrêt de la progression au cours des 200 coloscopies (donc, échecs compris).

. parce que l'on juge avoir dépassé la zone d'explorer, la lésion supposée n'ayant pas été aperçue.....	22 fois
. parce que les renseignements obtenus sont jugés suffisants et qu'il est inutile de poursuivre au delà.....	67 fois
. parce que la morphologie du côlon gène la progression :	
- par sinuosités nombreuses augmentant la résistance à l'avancement.....	4 fois
- par obstacle infranchissable.....	20 fois
. parce que l'introduction du coloscope a été sensiblement complète (70 cms, → extrémité).....	28 fois
. parce que des douleurs importantes (air insufflé ; distensions mécaniques par le S. F.) font abréger l'examen..	30 fois
. parce que des matières viennent souiller notablement l'objectif.....	25 fois
. parce que la prudence l'exige chez un malade fatigué, non coopérant, ou saignements coliques importants.....	5 fois
. parce que l'insufflation nécessaire ne peut être obtenue pour diverses raisons.....	5 fois

A noter que 6 fois, deux de ces diverses causes étaient associées.

POUR CONCLURE, il faut retenir que sur les 200 dossiers étudiés de patients ayant subi une colosigmoïdofibroscopie, il nous a été possible d'en vérifier 191, soit 95,5 %.

Celà signifie que pour ces patients, il a été possible de savoir exactement quel a été leur devenir après leurs endoscopies : décès et parfois obtention du compte-rendu de nécropsie pour certains ; poursuite de leur état morbide et renseignements obtenus auprès des services ou médecins personnels qu'ils consultaient,

.../...

enfin amélioration, voire guérison de leur affection, avec un état de bonne santé apparente chez des patients régulièrement suivis.

Pour 9 patients sur 200, il n'a pas été possible d'obtenir des renseignements récents à leur sujet, soit parce que leurs dossiers étaient incomplets, soit parce que les patients et praticiens contactés n'avaient pas répondu aux missives adressées.

Enfin, le recul maximum de 2 ans, minimum de quelques mois voire semaines, semble insuffisant dans quelques cas cliniques difficiles, où le diagnostic de présomption établi, demanderait une plus longue évolution pour être confirmé.

REPARTITION DES ASPECTS ENDOSCOPIQUES

SUR 187 CAS

(échecs exclus)

Enumération des aspects endoscopiques rencontrés sans préjuger de leurs associations diverses.

. ASPECT DE MUQUEUSE NORMALE	67 fois
. ASPECT DE POLYADENOME BENIN	25 fois
. ASPECT DE LESION SUSPECTE (réserves sur la bénignité de la lésion)	14 fois
. ASPECT TYPIQUE DE LESION CANCEREUSE (confirmé par la biopsie ou non) (8 et 4)	12 fois
. DIVERTICULES	14 fois
. ASPECT DE RCH (aspect typique, ou plutôt évocateur) (6 et 4)	10 fois
. ASPECT DE COLITE GRANULOMATEUSE (aspect typique, ou plutôt évocateur) (5 et 2)	7 fois
. ASPECT DE MUQUEUSE CONGESTIVE	35 fois
. ASPECT DE MUQUEUSE TRES PALE	2 fois
. MUQUEUSE SPONTANEMENT HEMORRAGIQUE (pas d'autre anomalie endoscopique)	1 fois
. MUQUEUSE SIMPLEMENT FRAGILE (hémorragies au contact, à l'aspiration)	3 fois
. ULCERATIONS SUPERFICIELLES MULTIPLES	2 fois
. ULCERATION COLIQUE ISOLEE	2 fois
. LESIONS TRAUMATIQUES DUES AU FIBROSCOPE	3 fois
. ASPECT ATONE DU COLON	1 fois
. AUGMENTATION TRES IMPORTANTE DU NOMBRE DES HAUSTRATIONS	5 fois
. RETRECISSEMENT INFRANCHISSABLE OU NON DE LA LUMIERE COLIQUE (9 et 1)	10 fois
. VARICOSITES SOUS MUQUEUSES COLIQUES	2 fois
. PNEUMATOSE KYSTIQUE COLIQUE	1 fois
. MELANOSE RECTOSIGMOIDO-COLIQUE	1 fois
. MACULES ROSEES A CENTRE CLAIR, DISSEMINEES	1 fois
. GRANULATIONS BLANCHATRES DISSEMINEES	1 fois
. SANG ET GLAIRES VENANT DE SEGMENTS SUPERIEURS NON ATTEINTS	1 fois
. FIL CHIRURGICAL AU NIVEAU D'UNE ANASTOMOSE CHIRURGICALE	1 fois
. MUQUEUSE ILEALE NORMALE	1 fois
. LESION SUSPECTE ANALE	1 fois

.../..



aspect de muqueuse colique normale

Etude des 67 cas de coloscopie normale -

En effet, 67 fois l'endoscopiste n'a trouvé qu'une muqueuse normale.

Notons que :

A — 6 FOIS, LA ZONE A EXPLORER N'A PU ETRE ATTEINTE.

la muqueuse aperçue sous cette zone étant d'aspect normal.

B — 35 FOIS LE L.B. MONTRAIT UNE IMAGE TUMORALE OU UN RETRECISSEMENT SUSPECT.

C — 16 FOIS LE L.B. MONTRAIT D'AUTRES ANOMALIES

D — 16 FOIS LE L.B. ETAIT NORMAL

la coloscopie étant indiquée par ailleurs.

(Le total de 73 s'explique par le fait que 6 fois la coloscopie se proposait un double but).

ZONE A EXPLORER NON ATTEINTE
Il s'agissait....

- rétrécissement suspect du côlon transverse et ébauche d'invagination vers l'aval sur une zone d'anastomose, après colectomie segmentaire pour cancer.
- rétrécissement étendu et régulier du transverse après une colite transverse segmentaire infectieuse ancienne.
- aspect de rétrécissement spasmodique inconstant du côlon transverse.
- rétrécissement suspect sous l'angle colique gauche.
- lacune suspecte du côlon sigmoïde mais arrêt à 25 cm par préparation insuffisante
- contrôle d'une zone de pneumatose kystique colique déjà vue lors d'une coloscopie antérieure.

12 —

- image de polype bénin : 7 fois, et 6 fois la coloscopie n'a pas retrouvé le polype, la zone suspecte radiologiquement, ayant été attentivement examinée.

- image lacunaire suspecte ou rigidité, irrégularités pariétales très suspectes : 5 fois, et dans ces 5 cas, le diagnostic évoqué sur la radio n'a pas été confirmé par la coloscopie.

IMAGE TUMORALE ou IMAGE DE RETRECISSEMENT SUSPECT

23 —

- 18 fois, la coloscopie a innocenté la paroi colique.

- 5 fois, elle n'a pu le faire formellement: chaque fois la longueur explorée ne permettait pas de dépasser franchement la zone suspecte, le doute devant alors persister.

.../...

LE L.B. MONTRAIT D'AUTRES ANOMALIES

- 10 fois diverticules sur le L.B. et comme S.C. : rectorragies ou autres S.C.
- 2 fois : spasmes étagés du côlon et comme S.C. : Syndrome fonctionnel du côlon.
- 1 fois : atonie complète du côlon.
- 1 fois : perte, liséré de sécurité et spirales sur L.B avec rectorragies, glaires, douleurs F.I.G.
- 1 fois : amaebome caecal chez un ancien amibien avec rectorragies récentes.
- 1 fois : aspect douteux du côlon gauche et sigmoïde au cours d'une maladie de Crohn iléo-caecale ayant déjà subi 2 interventions pour résection.

LE L.B. ETAIT NORMAL

mais l'indication était nécessaire...

- 7 fois parce qu'il y existait des hémorragies, et que tous les examens complémentaires étaient négatifs.
- 4 fois parce qu'il existait un tableau clinique de colopathie.
- 2 fois pour rechercher des lésions de colite granulomateuse.
- 1 fois pour rechercher une colite post-radiothérapique.
- 1 fois pour chercher une récidive de cancer après intervention, devant des signes digestifs de survenue récente.
- 1 fois pour rechercher une localisation colique primitive au cours d'un tableau de cancer métastasé de type glandulaire.

Sur 67 cas de coloscopie normale endoscopiquement, 4 fois des prélèvements biopsiques ont été réalisés montrant :

- 2 fois une muqueuse colique normale.
- 1 fois une muqueuse iléale normale.
- 1 fois une inflammation non spécifique.

.../...

. La coloscopie n'est pas utile quand ses chances d'atteindre la région désirée sont réduites ou nulles (cas du côlon transverse pour un sigmoïdo-fibroscope) : elle permet alors de vérifier l'intégrité éventuelle du segment colique exploré.

Une coloscopie dite "normale" ne préjuge nullement de l'intégrité du reste du côlon non exploré. La comparaison entre la longueur du tube introduit et la morphologie colique jugée sur le L.B. est essentielle pour interpréter les résultats l'observation suivante le souligne bien :

- Un homme de 77 ans est hospitalisé pour un syndrome sub-occlusif cèdant avec le traitement médical seul ; on découvre une anémie hypochrome hyposidérémique et au L. B. : un mégasigmoïde plus une image d'arrêt non caractéristique à la jonction côlon descendant-anse sigmoïde.

  Une coloscopie est faite, difficile en raison de vives douleurs à l'insufflation, et montre "une muqueuse colique normale jusqu'à 70 ans, ce qui semble, d'après la lumière, correspondre à une région se projetant sous l'auvent costal gauche". Le patient sort pour raison personnelle avec le conseil de revenir dans deux mois pour un nouveau contrôle radio-endoscopique. Il ne revient que huit mois plus tard, se plaignant d'une fécalurie récente avec pneumaturie. Opéré pour fistule sigmoïdo-vésicale, on découvre un cancer évident du côlon sigmoïde, encore mobilisable, fistulisé dans le dôme vésical. Un anus transverse constitue un premier temps opératoire, la résection du cancer et du dôme vésical étant prévue un mois plus tard. Mais le malade décède 10 jours plus tard.

Commentaires -

- le cancer correspondait bien à l'image d'arrêt non caractéristique sur le lavement baryté.
- les douleurs à l'insufflation auraient pu faire soupçonner indirectement une sténose organique en amont.
- la lumière vue sous l'auvent costal gauche venait, non pas de la partie haute du côlon descendant, mais du sommet de l'anse de ce mégasigmoïde.

.../...

- le doute persistant après cette coloscopie, l'intervention de suite eut été préférable au conseil, non suivi, de revenir consulter 2 mois plus tard

Enfin, pour terminer l'examen de ces coloscopies "normales", insistons sur deux points :

. La coloscopie trouve son intérêt essentiel dans l'examen de régions anormales au lavement baryté.

. Chaque fois que le L. B. montrait une image tumorale ou un rétrécissement suspect que la coloscopie infirmait avec certitude, jamais l'évolution clinique ultérieure et la répétitions des examens, ne mirent en défaut l'appréciation endoscopique, quand la zone radiologiquement suspecte a été explorée.

POLYADENOMES ET COLOSCOPIE

La description des polyadénomes coliques ne diffère pas de ceux présentés par leurs homologues recto-sigmoïdiens, bien connus, et présente de ce fait peu d'intérêt.

• On vient de voir que 7 fois, une fibroscopie a été réalisée pour rechercher et trouver un ou plusieurs polypes suspectés sur le lavement baryté : 6 fois la S. F. a pu éliminer avec certitude la présence de toute formation polypoïde après examen attentif de la région intéressée, une fois le diagnostic n'a pu être éliminé formellement car le polype siégeait à la partie basse du côlon descendant et malgré les 70 cms introduits, l'importante longueur de l'anse sigmoïde pouvait empêcher de parvenir jusqu'à cet endroit. Au cours de ces 7 coloscopies, la muqueuse colique examinée était normale.

• Par ailleurs, 5 fois où il existait sur le lavement baryté des images évoquant un ou des polypes, et que la S. F. ne retrouva pas, la muqueuse colique présentait par contre :

- 3 fois, une muqueuse colique congestive, inflammatoire, confirmée par la biopsie colique.
- 1 fois, un arrêt infranchissable par sigmoïdite diverticulaire associée : l'intervention, qui fut proposée et réalisée ensuite, montra effectivement une importante sigmoïdite diverticulaire associée à 2 polypes dont l'un était dégénéré à l'examen macro-et microscopique de la pièce opératoire.
- 1 fois, un aspect de muqueuse évoquant plutôt un RCH.

• 7 fois, l'endoscopie révèla des formations polypoïdes jugées suspectes de malignité :

Un tableau résume ces 7 cas.

.../...

NB : S.F. signifie sigmoido-fibroscopie.

Retrecissement Suspect du colon Sigmoide (cas 1)

↓

Tumeur polypoide très suspecte à 40 cm

Coupe Sagittale de la tumeur qui adhérait à la vessie et au corps utérin

Lavement baryté	endoscopie	biopsie colique	histologie de la pièce opératoire
Rétrécissement suspect	polype très suspect	adénocarcinome	adénocarcinome.
Image de polype bénin pédiculé	polype suspect	polyadénome partiellement dédifférencié.	adénocarcinome (stade II)
Aspect de gros polype pédiculé	polype suspect	adénocarcinome	adénocarcinome (stade I)
Lavement baryté non vu	polype suspect	pas de biopsie faite.	polyadénome bénin
Aspect de polype bénin	polype suspect	polyadénome partiellement dédifférencié	D.C. par insuffisance cardiaque
Aspect de polype bénin	polype suspect	polyadénome partiellement dédifférencié.	polyadénome bénin
Aspect de polype bénin pédiculé	polype suspect	polyadénome bien différencié.	-

Au total, sur 7 formations polypoïdes jugées suspectes à l'endoscopie, il y avait :

. 3 adénocarcinomes, 3 polyadénomes bénins, 1 polyadénome partiellement dédifférencié.

Enfin, 25 fois l'endoscopie trouva un ou des "polypes" endoscopiquement bénins -

Notons d'emblée que :

. 18 fois, le L.B. était en défaut et ne montrait rien là où fut observé un polype.

. 3fois seulement le L.B. montrait une image de polype là où fut observé un polype.

En outre :

. 1 fois , un aspect radiologique de rétrécissement traduisait un polype d'aspect bénin.

.../...

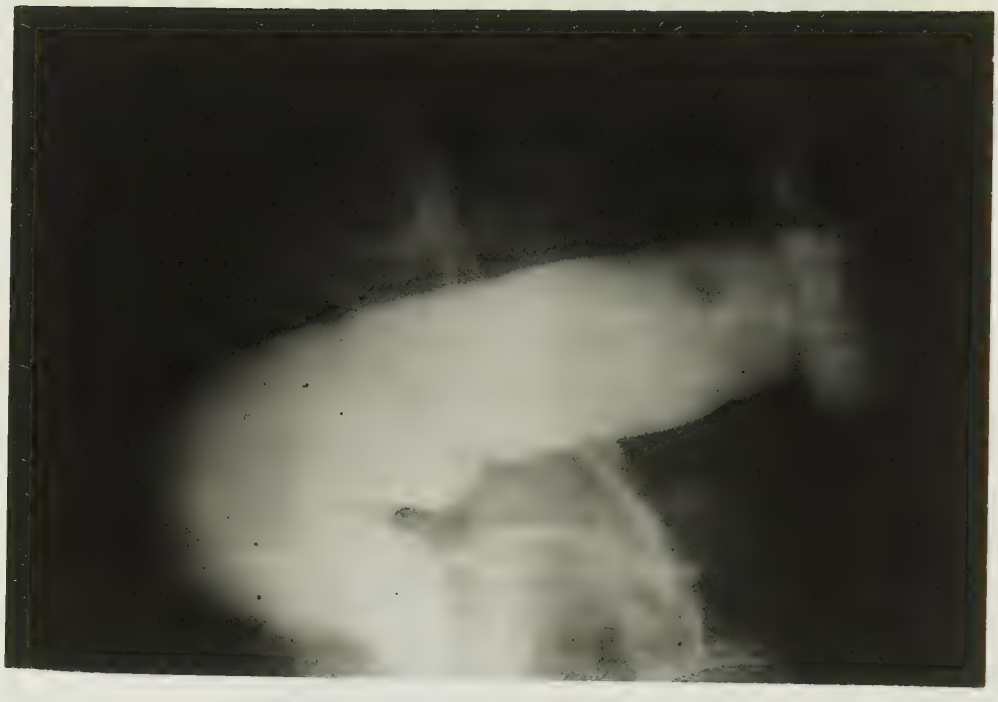

Image lacunaire, régulière évoquant un polyp

↓

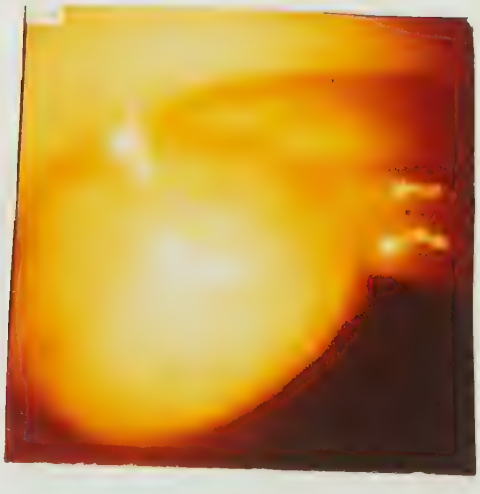

Polyadénome du sigmoïde d'aspect bénin

(partiellement dédifférencié)

. 1 fois une lacune suspecte du sigmoïde traduit un polype d'aspect bénin.

. 1 fois un aspect Rx de colite granulomateuse du sigmoïde traduit un polype d'aspect bénin.

. 1 fois il n'y avait pas de L. B de fait, mais notion de polypose ancienne opérée (colectomie transverse pour adénome villeux) et l'on trouva un polype d'aspect bénin sur le bas sigmoïde (et vérifié après colectomie sub-totale).

Sur les 25 fois où l'on observa un ou des "polypes" bénins endoscopiquement, 19 fois ils furent analysés histologiquement, soit par biopsie endoscopique, soit sur pièce opératoire :

- polyadénome bénin : 9 fois.
- polyadénome partiellement dédifférencié : 4 fois.
- adénocarcinome : 1 fois (en fait, soulèvement muqueux d'un cancer de voisinage).
- granulome inflammatoire : 1 fois.
- muqueuse colique inflammatoire : 2 fois.
- muqueuse colique normale : 2 fois (histologie biopsique seulement).

Quant aux 6 fois où les polypes endoscopiquement bénins ne furent pas biopsiés :

- 5 fois ils ont été suivis régulièrement et ne se sont pas modifié ,
- et la formation polypoïde observée une fois sur le sigmoïde au cours d'une maladie de Crohn , pourrait bien être en fait, un des aspects particuliers endoscopiques de cette affection.

Nous avons choisi parmi ces observations, deux d'intérêt différent -

1ère observation -

Chez une femme de 64 ans, sans antécédents digestifs, mais sous traitement anticoagulant pour une nécrose myocardique, apparition de rectorragies de sang rouge. (T. P. à 58 % au décours des premiers épisodes).
Un lavement baryté montre un aspect très suspect mais localisé du bas sigmoïde.
La rectoscopie est négative, mais une fibroscopie colique de réalisation facile montre :

- à 28 cms une prolifération en lobe d'oreille saignant spontanément et d'aspect typiquement cancéreux ; plusieurs biopsies faites à ce niveau montrent

.../...

une friabilité extrême du tissu, mais sans saignement notable :

- à 25 cms en redescendant, on trouve un petit polype de la taille d'un petit pois, et d'aspect bénin. Le reste de l'examen est normal.

Conclusion ; prolifération cancéreuse à 28 cms de la marge anale : et petit polype bénin à 25 cms.

Histologie des prélèvements biopsiques :

. adénocarcinome de type lieberkuhnien .

L'intervention : (Professeur Agrégé CLOT).

- tumeur à l'union du 1/3 inférieur et 2/3 supérieurs de l'anse sigmoïde qui est longue.
- résection de l'anse sigmoïde 15 cms en amont et 10 cms en aval de la tumeur.
- résection anastomose terminoterminale.

L'examen de la pièce opératoire : (Professeur Agrégé CHOMETTE).

- la pièce opératoire comporte, à 3 cm de l'une de ses extrémités, une tumeur ulcéro-végétante de 3 cm, dans les mésos il existe 7 petits ganglions blanchâtres mais sains.
- adénocarcinome lieberkuhnien du côlon sigmoïde sans métastases ganglionnaires au contact.

2ème observation -

Chez un homme de 61 ans, découverte à l'examen histologique d'une adénopathie isolée, d'une métastase ganglionnaire d'un "adénocarcinome bien différencié". Un bilan complet est fait, malgré un lavement baryté normal, une coloscopie est pratiquée (→ 60 cms) et montrant, à 28 cms, un polype sessile d'aspect bénin. Les biopsies dirigées précisent : "polyadénome lieberkuhnien dédifférencié sans signe formel de malignité, du moins dans les limites du prélèvement".

Devant la négativité de tous les autres examens, l'existence de ce polype dédifférencié laisse présumer d'une autre localisation, mais transformée et responsable de la dissémination du processus carcinomateux. (hypothèse).

Le malade n'a pas été opéré et a suivi un traitement polychimiothérapique.

.../...

Répartition topographique des polyadénomes recto-coliques vus en coloscopie - (plusieurs polypes parfois pour une fibroscopie).

Sur environ 33 polypes biopsiés (bien différenciés ou dédifférenciés) ou non biopsiés, la répartition sur le côlon et le rectum se fait ainsi :

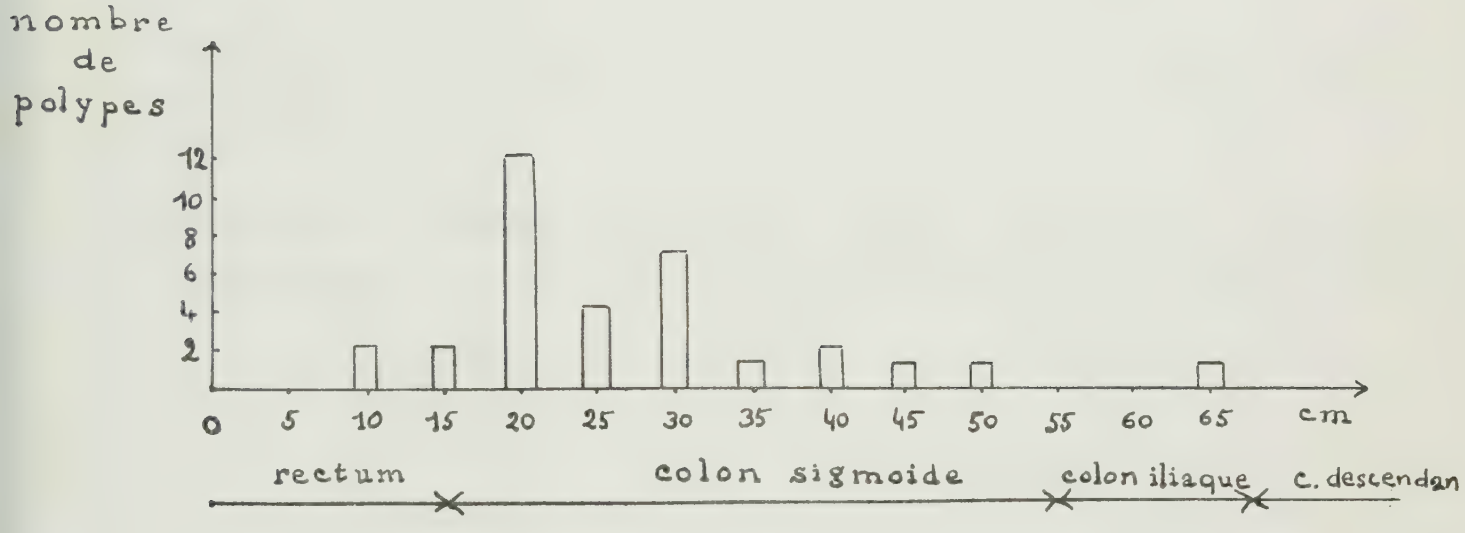

Age et sexe des patients porteurs de polyadénomes -

hommes: 20
femmes : 5

Age des hommes		Age des femmes	
30-39 ans	1		
40-49 ans	3	40-49 ans	1
50-59 ans	3	50-59 ans	2
60-69 ans	10	60-69 ans	0
70-79 ans	3	70-79 ans	2

.../...

Sur 25 observations : le polyadénome est unique 20 fois.
les polyadénomes sont multiples 5 fois.

- une fois, 2 polypes dont l'un seul a été biopsié : polyadénome bénin.
- une fois, 2 polypes jugés bénins et non biopsiés.
- une fois, 2 polypes jugés bénins et tous 2 biopsiés : polyadénomes bénins.
- une fois, 3 polypes, et tous étaient dédifférenciés à l'histo-biopsique.
- une fois, 4 polypes, et tous étaient bien différenciés.

Il y a donc 3 fois concordance, 2 fois on ne peut savoir s'il y avait concordance ou discordance.

Motif ayant fait demander une coloscopie à propos des observations où le(s) polyadénome(s) fut une découverte d'endoscopie seulement (pas de polype visible sur le L.B.

- rectorragies : 33 % des cas.
- troubles du transit : 33 %.
- antécédents de "polypes" ayant été enlevés ou non : 18 %.
- douleurs abdominales ou pelviennes : 5 %.
- métastases d'un cancer d'origine digestive probable : 5 %.
- signes cliniques secondaires à une autre affection colique en cours : 5 %.

EN RESUME -

La sigmoïdofibroscopie permet le plus souvent d'éliminer aisément l'existence de formations polypoïdes apparaissant sur le lavement baryté. Elle apparaît ainsi très indiquée dès que l'examen radiologique laisse planer un doute diagnostique.

Lorsque des polyadénomes apparaissent suspects endoscopiquement, il s'agit :

- dans près de la moitié des cas (43 %) d'un adénocarcinome.
- dans près de la moitié des cas (43 %) d'un polyadénome bien différencié.
- dans un petit nombre de cas (14 %) de polyadénomes dédifférenciés.

.../...

Dans 100 % des cas, le polype suspect à l'endoscopie a une traduction radiologique.

Au contraire, la très grande majorité des polyadénomes bénins endoscopiquement (68 % des cas), n'a aucune traduction radiologique, et ceci souligne bien l'intérêt capital du dépistage systématique des polyadénomes coliques par la fibroscopie.

Dans 12 % des cas, à un aspect de polyadénome bénin en fibroscopie, correspond une image radiologique de même signification et de même topographie.

Dans les 20 % de cas restants, le polyadénome bénin se traduit sur le lavement baryté par des images moins évocatrices.

Lorsqu'un polyadénome paraît endoscopiquement bénin, il s'agit le plus souvent d'un polyadénome bien différencié, parfois d'un polyadénome dédifférencié, exceptionnellement d'un adénocarcinome. Dans tous les cas, la biopsie doit être systématique et faite en plusieurs endroits (sommet, corps, collet, base), sur chaque polype quand il y en a plusieurs.

Enfin, à propos de la répartition topographique des polyadénomes aperçus, leur majorité siège au niveau de la charnière rectosigmoïdienne et de la partie basse de l'anse sigmoïde. (pour une longueur moyenne explorée de 53 cms à partir de la marge anale).

ASPECTS DE LESION SUSPECTE EN COLOFIBROSCOPIE

On traitera brièvement ce chapitre car il empiète sur le précédent (polyadénomes) et le suivant (cancers). Il a cependant été individualisé en raison des différents aspects endoscopiques qui paraissant suspects, pouvaient être à priori, la traduction inhabituelle ou non de lésions néoplasiques.

Sur 14 cas, 7 correspondent à des aspects de polyadénomes suspectés d'être cancéreux., et on a vu qu'il s'agissait de 3 cancers, de 3 polyadénomes bénins et 1 partiellement dédifférencié.

On peut résumer les 7 autres cas sur un tableau (page 34 bis) -

Au total, sur 14 cas de lésion suspecte, on note à l'histologie :

- 4 adénocarcinomes.
- 1 polyadénome dédifférencié.
- 3 polyadénomes bénins..
- 5 fois, inflammation non spécifique (avec 2 fois contrôle anatomique dans les 6 mois).
- 1 fois, muqueuse normale.

Retenons surtout qu'une muqueuse peut paraître normale et être cependant en profondeur le siège d'un développement néoplasique sous-muqueux : la biopsie systématique est, là encore, indispensable.

Et ceci est à rapprocher de l'aspect de polype bénin siègeant à proximité d'un adéno-carcinome très étendu, et qui peut n'être en réalité qu'un soulèvement localisé trompeur d'une muqueuse recouvrant l'infiltration sous-jacente (voir précédemment).

.../...

Diverticules colosigmoïdiens.
haut rectum suspect (cas H)



Zone arrondie, rougeâtre et isolé

Signes radiologiques	Signes endoscopiques	Histologie biopsique	Histo crop. et/ou nécropsie
Zone anormale du sigmoïde, mal injectée, sans aspect typique de lésion cancéreuse.	Zone rigide à 50 cm avec arcades fixes et muqueuse normale. A 55 cm muqueuse dépolie, congestive, oedématiée, fragile.	Inflammation non spécifique, aucun signe de lésion cancéreuse.	Vérification nécropsique : pas de tumeur digestive visible.
Irrégularité de la jonction recto-sigmoïdienne	A 15 cm, gros pli accentué, polypoïde saignant spontanément et au contact ; muqueuse d'aspect normal en surface.	Inflammation non spécifique	N'a pas été opéré - va bien - est suivi régulièrement.
Arrêt total au niveau de la jonction recto-sigmoïdienne.	Arrêt progression à 20 cm devant une sténose en muqueuse saine : bourrelet de muqueuse saine devant un cancer ??? Biopsies systématiques.	Muqueuse superficielle normale mais la sous-muqueuse est le siège d'une prolifération néoplasique de type glandulaire.	Crop : cancer recto-S. important envahissement pelvion ; anus iliaque G. Cr. pièce opératoire ; adénocarcinome différencié. Nécropsie : idem, métastase et lymphangite néoplasique rectale.
Diverticules du S. et charnière recto-S suspecte.	A 20 cm, grande zone ronde et rouge à centre bleuté, persiste après lavage ; zones congestives excavées à 22 cm (orifices divert. enflammés ?).	Inflammation non spécifique.	Intervention abdominale. Un mois plus tard ; exploration manuelle ; le petit bassin était normal - va bien actuellement.
Jonction recto-S irrégulière.	Gros diverticule du S non vu sur L.B. - gros pli transversal à 25 cm avec muqueuse dépolie, oedématiée.	Muqueuse sigmoïdienne normale	
Zone suspecte lacunaire à l'union du S et côlon descendant.	Muqueuse surélevée, moins vascularisée qu'alentour, pas de lacis vasculaire.	Glandes normales enchâssées dans un chorion congestif avec suffusions hémorragiques ; pas de lésion spécifique ou cancéreuse	Malade perdu de vue - n'a pas consulté depuis la coloscopie datant de 6 mois.
Lavement baryté normal (notion de melaenas récents).	A 50 cm muqueuse saillante évoquant une tumeur proliférante. A 38 cm ; muqueuse sanguinolente + glaires.	Inflammation non spécifique (pas d'éléments en faveur d'une R.C.H.).	Suivie régulièrement. Va bien.

N.B : S = sigmoïde.



ENDOSCOPIE COLOSIGMOIDIENNE ET CANCER

Etude de 12 dossiers où la S. F. montra des aspects très évocateurs de lésion cancéreuse.

A - Tableau I -

12 fois : aspect endoscopique de cancer : diagnostics réels ⟶
- Cancer colique : 10 fois.
- Bourgeon charnu inflammatoire du haut rectum : 1 fois.
- Pyosalpinx propagé au côlon sigmoïde : 1 fois.

B - Tableau II - corrélation radioendoscopique à propos de ces 12 cas.

Lavement baryté	Endoscopie	Diagnostic anatomopathologique.
ois : aspect évocateur de lésion cancéreuse.	12 fois aspect de lésion cancéreuse	Cancer (9) fois.
ois : images radiologiques non interprétables.		Cancer (1) fois.
ois : ampoule rectale normale		Bourgeon charnu inflammatoire partie haute ampoule (1).
ois : mégado-licho-côlon et disparition haustrations coliques.		Polysalpinx propagé au sigmoïde par salpingite chronique développée sur endométriose. (1).

Donc, quand un cancer colique est évident à l'endoscopie, sa traduction radiologique l'est aussi.

Dans ces cas, la S. F. sert d'appoint diagnostique et permet les prélèvements biopsiques.

.../...

C - Tableau III - Corrélation endoscopique et anatomopathologique à propos des 10 cancers évidents en S. F.

endoscopie	biopsie	histologie de la pièce opératoire
aspect de lésion cancéreuse 10 fois	⊕ 8 fois	⊕ 6 fois, car 2 fois intervention refusée → récidive de cancer / tableau de cancer généralisé.
	± 1 fois (polyadénome dédiff.)	⊕
	⊖ 1 fois	⊕

COMMENTAIRES -

Sur 10 cas de cancer évident à la S. F. :

. 8 fois la biopsie confirme le diagnostic.

. 1 fois les prélèvements multiples biopsiques ont tous été négatifs, et c'est l'intervention qui confirmera le diagnostic.

. 1 fois, elle répondit polyadénome dédifférencié, mais la pièce opératoire montre d'un côté de la tumeur polypoïde un aspect de polype dédifférencié, et de l'autre, un aspect de tumeur villeuse dégénérée.

On peut conclure -

1° - qu'une biopsie négative n'a aucune valeur et ne préjuge nullement de l'intégrité des tissus voisins; et devant un aspect endoscopique extrêmement suspect de malignité, une intervention chirurgicale doit être proposée.

2° - A l'inverse, devant un aspect radiologique suspect de tumeur maligne, malgré un examen endoscopique normal, il faut savoir, soit répéter cet examen rapidement, soit intervenir.

En effet, les 4 observations suivantes sont démonstratives à cet égard.

.../...

Etude de 4 cas où la coloscopie n'a pu visualiser le cancer, et donc permettre une preuve histologique biopsique.

Lavement baryté	Endoscopie	Diagnostic
gasigmoïde ; arrêt à la ction côlon descendant et e sigmoïde	Coloscopie normale → 70 cms ; lumière vue sous l'auvent costal G.	Dg. opératoire : cancer du sigmoïde fistulisé dans le dôme vésical.
ıge d'arrêt sous l'angle che colique .	Très congestif à 80 cms seulement.	Dg. opératoire : cancer sous-angulaire gauche.
unes suspectes de l'anse noïde.	Echec par préparation insuffisante.	Dg. opératoire Cancer inextirpable du sigmoïde.
ge d'arrêt sur l'anse noïde chez une femme ıdiée pour cancer utérin ns auparavant.	Coloscopie normale → 30 cm mais arrêt, car douleurs à l'insufflation.	Dgs de présomption : (décès prématuré, pas de nécropsie): récidive de néo ?; carcinose péritonéal ? sténose post-radiothérapique ?

Aux 14 cas précédents de cancer, si on ajoute les 3 polypes suspects et qui s'avèrèrent être cancéreux, et la sténose en muqueuse apparemment saine, on aboutit au chiffre de 18 cancers. Leur étude montre qu'il s'agit essentiellement de formes végétantes, parfois ulcérovégétantes, jamais des formes infiltrantes pures, 2 fois/18 il existait une large infiltration péritumorale.

- Cinq fois sur 18, le cancer était petit (inférieur à 3cm de diamètre), sans dissémination, et a été traité par colectomie segmentaire plus ou moins étendue.

- 3 fois, il s'agissait d'une tumeur polypoïde : jugée suspecte 2 fois, et manifestement maligne 1 fois [deux au stade II, et 1 au stade I (c'est-à-dire intramuqueux].

- 2 fois, il s'agissait d'une petite tumeur bourgeonnante sans métastases ni adénopathies cliniques et histologiques sur la pièce opératoire.

- 13 fois sur 18, le cancer était étendu, soit adhérent aux organes de voisinage, soit à dissémination ganglionnaire ou viscérale (hépatique).

DIVERTICULES ET FIBROSCOPIE COLOSIGMOIDIENNE

Répartition des 43 cas de diverticulose colique selon la présence ou l'absence de diverticules sur le lavement baryté et au cours de l'endoscopie.

Légende :

{ + : présence
{ - : absence

Nb. de cas	Diverticule (s) visible (s) sur le L. B.	Diverticule (s) visible (s) en endoscopie	Nb. de cas
42	+	+	13
	+	-	29
1	-	+	1

COMMENTAIRES -

(32,5 %) . 1 fois sur 3, le (s) diverticule (s) visible (s) sur le L. B. est aperçu en fibroscopie.

(67 %) . 2 fois sur 3, le (s) diverticule (s) visible (s) sur le L. B. n'est pas retrouvé au cours de l'endoscopie.

(0,5 %) . exceptionnellement, la diverticulose colique est une découverte endoscopique.

Associations diverses à la diverticulose colique (radiologique et/ou endoscopique).

. Polyadénomes coliques : 7 cas.

- polyadénomes bénins : 6 cas.
- polyadénomes partiellement dédifférenciés : 1 cas.

. Adénocarcinome : 1 cas.

.../...

. Polyadénome + adénocarcinome + sigmoïdite diverticulaire rétractile : 1 fois.

(le polype bénin et le polype dégénéré étaient situés derrière une sténose infranchissable à l'endoscope, secondaire à une sigmoïdite diverticulaire rétractile, l'intervention dans le doute fit la preuve de cette association).

. Maladie de Kahler à localisation colorectale : 1 cas.

. Dilatations variqueuses coliques : 1 cas.

. Grande zone rouge circulaire, à centre vert-bleuté, surélevée (histo : inflammation non spécifique) : 1 cas.

De plus, en rapport direct avec la diverticulose, ont été notées :

. Pâleur muqueuse par anémie intense : 1 cas.
. Congestions muqueuses à prédominance périorificielle du diverticule : 13 cas.
. Inflammation intense étendue avec exulcérations et membranes muco-purulentes : 1 fois.
. Haustrations rigides, figées, persistantes après l'insufflation : 3 cas.

Remarquons que 2 trajets fistuleux à la vessie, secondaires à une sigmoïdite diverticulaire et ayant entraîné hématurie avec pneumaturie n'ont pu être décelés par l'endoscopie, alors que leur traduction radiologique était patente.

Enfin, signalons deux signes indirects de sigmoïdite diverticulaire au cours de la réalisation pratique de l'endoscopie :

21 cas {
. douleurs abdominales importantes à l'insufflation : 12 cas.
. rétrécissement ou coudure à angle aigu infranchissable : 7 cas.
. les 2 associés : 2 cas.

Chaque fois ils avaient obligé l'arrêt de la progression du fibroscope.

.../...



En conclusion, 1 fois du 2 (21/43), en cas de diverticulose colique, la progression de l'appareil est arrêtée :

. soit en raison d'une forte intolérance à l'insufflation,

. soit en raison d'un obstacle mécanique (coudure, rétrécissement).

Il en résulte d'ailleurs, une longueur moyenne explorée (40 cm) inférieure à la longueur moyenne générale (53 cm).

On conçoit en effet, que la mise sous tension très rapide d'un péritoine viscéral colique enflammé, voire adhérent en plusieurs endroits, soit anormalement douloureuse et donc difficilement supportée ; ceci survenant d'ailleurs d'autant plus rapidement qu'il peut exister, en amont des coudures aiguës, des rétrécissements localisés gênant la répartition progressive de l'air insufflé.

Aspects endoscopiques des diverticules coliques -

. Il s'agit le plus souvent de cavités, de profondeur variable, hémisphériques ou tubulaires, bien régulières ; souvent leur fond est mal visible par défaut d'éclairage.

. L'orifice externe est arrondi, régulier, de diamètre variable, dépassant rarement un demi-centimètre, il est parfois ovalaire ; ce collet a un diamètre souvent inférieur à celui de la cavité du diverticule, parfois il est très large, pouvant admettre l'extrémité du fibroscope.
La muqueuse bordant l'orifice est souvent normale, parfois congestive, rouge, voire oedématiée avec atténuation du lacis vasculaire alentour, s'étendant plus ou moins loin à distance de l'orifice. Le collet est souvent déformé, irrégulier, dentelé.

. Parfois l'orifice lui-même n'est pas visible, car obstrué par des matières ; en effet, des petits amas stercoraux, épars sur la muqueuse, y semblant incrustés (car la pince à biopsie ou le lavage les délogent difficilement) évoquent facilement la présence de diverticules sous-jacents. Un liséré congestif périphérique est alors très évocateur.

.../...

Enfin, la notion de diverticules doit toujours modérer l'insufflation qui peut être douloureuse, on l'a vu, mais aussi faciliter la perforation de l'un de ces diverticules.

. L'augmentation du nombre des haustrations et leur résistance à leur effacement par l'insufflation est un bon signe d'accompagnement, qu'il faut éviter de rechercher, vu le risque perforatif.

. Les formes très évoluées de diverticulite peuvent donner lieu à des aspects pseudo-tumoraux (rétrécissement irrégulier, tourmentueux; altérations pariétales : paroi figée, contournée) qui sont souvent le fait d'une périsigmoïdite sclérolipomateuse irréversible.



Aspect de pseudo-polypes au cours d'une R.C.U.H. typ



Plages hemorragiques au cours d'une R.C.U.H typique



COLOSCOPIE : ses rapports avec la recto colite hémorragique et la colite granulomateuse (Crohn)

Tableaux synoptiques des 16 cas où les diagnostics endoscopiques de RCH ou Crohn furent évoqués.

	Diagnostic clinique retenu	Appréciation endoscopique	Diagnostic histologique biopsique
1	R.C.H.	R.C.H. typique	Biopsie non faite
2	R.C.H.	R.C.H. typique	Biopsie non faite
3	R.C.H.	R.C.H. typique	R.C.H. très vraisemblable
4	R.C.H.	R.C.H. typique	R.C.H. très vraisemblable
5	R.C.H.	R.C.H. typique	Aspect compatible avec une R.C.H.
6	R.C.H.	R.C.H. typique	Inflammation non spécifique
7	R.C.H.	Aspect de C.G. de 40 à 20 cms, Aspect de R.C.H. de 0 à 20 cms.	R.C.H. très vraisemblable
8	Cirrhose éthylique	R.C.H. possible	Inflammation non spécifique
9	Thrombasténie	R.C.H. possible	Inflammation chronique non spécifique
10	Polypose colique	R.C.H. possible	Inflammation non spécifique
11	Colite granulomateuse	C.G. typique	Aspect évident de colite granulomateuse.
12	Colite granulomateuse	C.G. typique	Impossible de se prononcer entre C.G. et R.C.H.
13	Colite granulomateuse	C.G. typique	Inflammation non spécifique, compatible avec C.G.
14	Crohn ? ou R.C.H. ?	C.G. typique	Inflammation non spécifique.
15	Fistule anorectale	C.G. possible, atypique	C.G. non exclue car il existe 2 nodules lymphoïdes.

	Diagnostic clinique retenu	signes radiologiques	signes endoscopiques	histologie biopsique	diagnostic opératoire
16	Maladie de Crohn iléo-caecale.	convergence des plis vers le bord mésentérique de l'anse sigmoïde.	zone hémorragique, très fragile vers 30 cms : colite granulomateuse typique.	discrète inflammation non spécifique.	la palpation manuelle du S. montre une anse très épaissie avec méso scléro-lipomateux

On peut rattacher à l'étude des colites granulomateuses 1 autre cas (n° 17) -

gnostic clinique retenu	Signes radiologiques	Signes endoscopiques	Histologie biopsique	Diagnostic opératoire
ıdie de Crohn que droite et sverse.	signes montrant une atteinte très évocatrice des côlons droits et transverse	Aspect congestif sur les 50 cms explorés ; lacis vasculaire présent; formation polypoïde à 30 cms.	Muqueuse hyperplasique et inflammatoire.	Maladie de Crohn colique: 1/2 colectomie droite, étendue au transverse.

. A propos de l'ensemble de ces cas, il est difficile de faire une étude comparative exacte radioendoscopique, car souvent, le dernier examen radiologique était trop antérieur à l'endoscopie, et parfois même il s'agissait d'un contrôle endoscopique systématique périodique non précédé d'un examen radiologique récent.

. On peut néanmoins retenir que dans l'ensemble, il existait une bonne corrélation entre les signes radiologiques et endoscopiques.

. Quand l'aspect endoscopique était atypique, le lavement baryté l'était aussi, ou montrait des images particulières (lacunes polypoïdes) qui avait été le motif de l'endoscopie (observations 8 et 10).

Notons qu'à propos de la recto colite hémorragique :

- sur 7 cas de R.C.H. présumée, 6 fois l'endoscopiste a trouvé un aspect très évocateur de R.C.H.
  1 fois il hésitait entre R.C.H. et C.G.
- sur 5 cas de R.C.H. présumées et biopsiées: 3 fois l'histologiste a répondu "R.C.H. très vraisemblable".,
  1 fois aspect compatible avec une R.C.H.,
  et 1 fois inflammation non spécifique.

Enfin, quand l'aspect endoscopique pouvait évoquer simplement une R.C.H. sans caractère nettement défini, l'histologie ne confirmait pas cette impression et d'ailleurs, le diagnostic clinique retenu n était pas celui de R.C.H.

En conclusion, il existe une bonne corrélation entre le contexte clinique, l'aspect typique de R.C.H. en endoscopie et la réponse histologique.

.../...

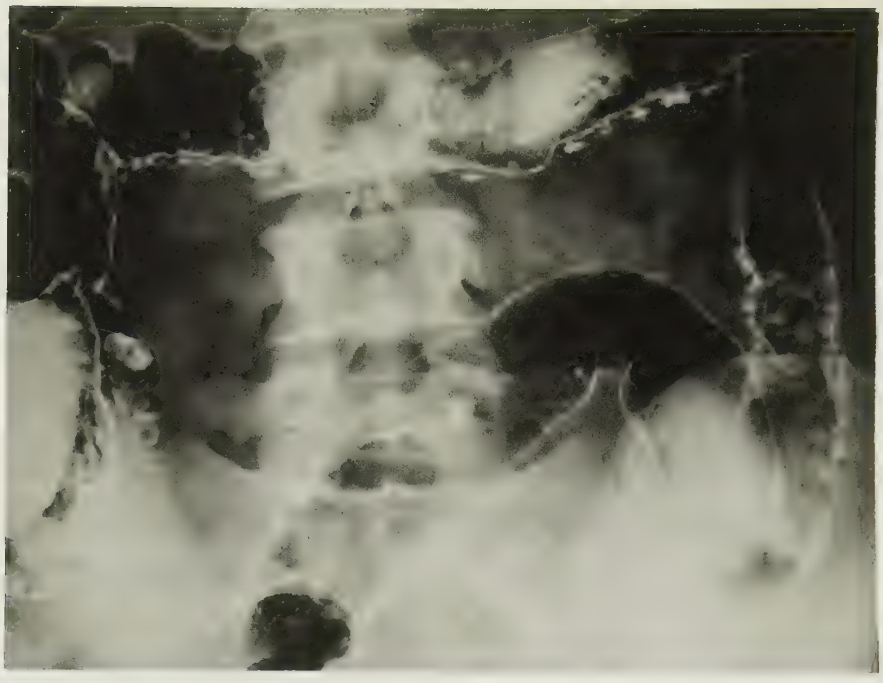



Ulcérations polycycliques au cours d'une colite granulomateuse typique

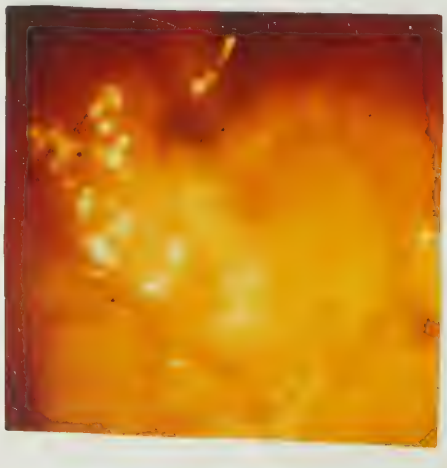

A propos de la maladie de Crohn colique, il n'en est pas de même, car, sur les 4 cas où le diagnostic clinique retenu était celui de colite granulomateuse et où l'aspect endoscopique était très évocateur, une fois seulement l'histologie a pu confirmer l'impression endoscopique.

Ce cas est d'ailleurs instructif car des prélèvements biopsiques étagés de 5 cms en 5 cms, sur 40 cms de hauteur, avaient été réalisés, certains en zone pathologique, et certains en zone endoscopiquement saine. Tous les prélèvements, sans exception, étaient pathologiques et tous auraient permis séparement le diagnostic histologique de colite granulomateuse.

Ceci souligne l'intérêt de tels prélèvements systématiques étagés, notamment au cours de ces affections.

De plus, si l'histologie est d'un grand intérêt quand elle peut se prononcer en faveur d'un diagnostic précis, la difficulté de réunir les critères exigés doit inviter à ne pas s'attarder à rechercher une preuve histologique que parfois, la pièce opératoire elle-même ne peut apporter.

A propos de l'observation n° 17, notons que la coloscopie a permis de découvrir des lésions de l'anse sigmoïde qui paraïssait indemne sur le L. B.

Le diagnostic endoscopique des R. C. H. et descolites granulomateuses -

Aspects endoscopiques plutôt évocateurs d'une R. C. H.	Aspects endoscopiques plutôt évocateurs d'une C. G.
Localisations étendues, continues, avec atteinte uniforme sans interposition de zones intermédiaires "saines".	Localisations unique ou étagées, segmentaires, avec interposition de zones intermédiaires apparemment "saines".
Atteinte rectale très fréquente	Pas de localisation rectale le plus souvent
Muqueuse très congestive rouge framboise ; au minimum elle présente un aspect granité dépoli.	Muqueuse succulente, épaissie, mais pas d'aspect granité.
Muqueuse très fragile, saignant très facilement au contact, et après la biopsie	Pas de fragilité muqueuse ; pas de saignements en nappes.
Pas d'ulcération en règle ; s'il en existe elles sont plutôt régulières, arrondies polycycliques.	Ulcérations jaunâtres, nombreuses, serpigineuses, irrégulières, longues, étendues, fissuraïes, souvent profondes, parallèles à l'axe du tube digestif.
Pas de bourgeons charnus	Bourgeons charnus fréquents.

. En réalité la distinction est plus difficile que ce tableau peut laisser paraître ;
- les ponts muqueux se voient dans les 2 cas, de même les formations polypoïdes et les nappes purulentes et hémorragiques.

. La différenciation endoscopique est peut être plus aisée lors des poussées évolutives, où les signes sont plus accentués.

La coloscopie est un des éléments du diagnostic positif et différentiel de ces 2 affections voisines au même titre que l'évolution clinique et biologique, les signes radiologiques et anatomo-pathologiques.

Son intérêt réside aussi dans son rôle, par sa répétition systématique, pour le dépistage d'une dégénérescence dont on connaît l'éventualité au cours de la recto-colite hémorragique et de la maladie de Crohn.

La coloscopie peut aider au diagnostic dans les formes de début, non encore suffisamment évoluées pour donner des aspects radiologiques patents.

Gros pli arciforme oedemateux
(colite oedemateuse)

MUQUEUSE COLIQUE CONGESTIVE

La congestion muqueuse est une modification de l'aspect endoscopique de la muqueuse colique. On a vu précédemment que la muqueuse normale du côlon a une couleur rose pâle, homogène dans l'ensemble.

Des vaisseaux sanguins sont visibles en surface, réalisant un lacis peu dense, de configuration variée et évoquant un peu l'aspect du fond d'oeil vu avec un ophtalmoscope.

La présence de ce lacis vasculaire n'est pas constante, et son absence sur une étendue de muqueuse notable ne revêt pas nécessairement un caractère pathologique.

Une muqueuse est dite congestive lorsqu'elle apparaît plus rouge, plus succulente, oedématiée, et tous les intermédiaires s'observent entre une simple rougeur et une coloration carminée, voire rouge pivoine. L'oedème peut noyer le lacis vasculaire qui s'efface progressivement, voire disparaît.

Enfin, des suffusions hémorragiques superficielles peuvent être observées.

Le prélèvement biopsique, qui révèle parfois une fragilité muqueuse inhabituelle, montre en dehors de toute autre considération d'ordre étiologique, un aspect histologique d'inflammation non spécifique.

Critères histologiques habituels de l'inflammation non spécifique.

1° - glandes très secrétantes.

2° - chorion est le siège d'un oedème important avec petits foyers de suffusion hémorragique, et infiltrats ± importants lympho-plasmocytaires.

Cet aspect congestif a été retrouvé près de 90 fois au cours de ces 200 coloscopies. Il était très souvent un des éléments du diagnostic endoscopique d'affections variées telles : R.C.H., colite granulomateuse, diverticules coliques, polypes, cancers ou lésions susceptibles de l'être, maladie de Kahler.

Dans un petit nombre de cas, la congestion muqueuse est apparue isolément, c'est-à-dire sans qu'il existe une affection patente susceptible d'entre être la cause.

- 1 fois, un aspect localisé de granulome congestif fut observé, la biopsie répondant muqueuse normale.
- 16 fois, on conclut au diagnostic endoscopique de colite congestive simple.

.../...

PALEUR MUQUEUSE -

. Trois fois, la muqueuse colique est apparue nettement plus pâle que normalement :

- deux fois une anémie intense en était la cause, secondaire à une :
  . diverticulose colique associée à une hernie hiatale chez un homme de 75 ans.
  . ascaridiose intestinale.
- une fois, il n'y avait pas d'anémie, mais on notait dans les antécédents une amibiase colique (dans cette observation, le lacis vasculaire était raréfié sur l'ensemble du côlon exploré).

. Signalons ici qu'au cours des 200 coloscopies, jamais il n'a été noté d'aspect nettement atrophique de la muqueuse colique.

Certains auteurs (HOUSSET, CRESPON) ont rapporté de tels aspects particuliers : bandes de muqueuse scléreuse et atrophique à lacis vasculaire pauvre, et séparées par des intervalles de muqueuse en apparence normale ou congestive ; la notion d'ischémie pariétale chronique par insuffisance d'apport sanguin artériel avait été retenue.

FRAGILITE MUQUEUSE SIMPLE, LESIONS TRAUMATIQUES DUES AU FIBROSCOPE.

. Les lésions traumatiques dûes au fibroscope semblent le plus souvent liées à une muqueuse anormalement fragile : très souvent, on a la notion d'une affection qui peut expliquer cette fragilité muqueuse, mises à part évidemment les R.C.H. dont elle est un des signes endoscopies principaux :

- deux fois, il s'agissait d'une sigmoïdite diverticulaire.
- trois fois, une cause hématologique était présente :
  . maladie de Glanzmann.
  . splénomégalie myéloïde avancée.
  . cirrhose éthylique décompensée avec troubles hématologiques.

.../...

. Une fois la mise en rétrovision du fibroscope a entraîné d'importantes lésions hémorragiques traumatiques sur une muqueuse normale.

. Les pétéchies provoquées par l'aspiration à l'extrémité distale de l'appareil, peuvent aussi être le témoin de cette fragilité muqueuse (un test proche de la méthode à l'aspiration va essayer de quantifier cette notion de fragilité, en faisant varier les temps et valeurs des pressions négatives).

. A noter, que la charnière recto-sigmoïdienne, par son angulation et la longueur du tube qui y transite, est particulièrement exposée aux érosions par frottement.

. Une fois seulement a été notée une muqueuse spontanément hémorragique chez une femme de 52 ans qui avait des melaenas fréquents de survenue récente.

Le lavement baryté était normal, et vers 45 cms, comme entre 28 et 35 cms, il existait une muqueuse sanguinolente, recouverte de glaires qui résistaient aux lavages.

Entre ces zones limitées, la muqueuse colique apparaîssait normale, l'histologie biopsique répondait inflammation muqueuse non spécifique.

ULCERATIONS COLIQUES -

I - UNIQUES (2 cas) -

. 1ère observation : chez un homme de 65 ans, une anémie inexpliquée fait demander un lavement baryté qui montre une image de ménisque du sigmoïde.

La coloscopie faite jusqu'à 55 cms montre, à 27 cms, une ulcération peu creusante, blanchâtre, entourée d'une aréole rougeâtre.

Les prélèvements biopsiques témoignent d'une "rectite" chronique non spécifique.

Le malade va bien avec un recul de 18 mois : le bilan digestif est normal.

On a conclu ici à un ulcère chronique du côlon sigmoïde.

.../...



Erosion aphtoïde muqueuse

. 2ème observation : survenue récente chez une femme de 73 ans d'un amaigrissement et d'une diarrhée importants, coexistant avec une nette anémie hypochrome hyposidérémique.
Le lavement baryté montre de nombreux spasmes du sigmoïde et une charnière rectosigmoïdienne suspecte.
La coloscopie faite jusqu'à 40 cms a montré une zone congestive, creusée en surface à 25 cms.
Les biopsies ont montré des aspects d'inflammation non spécifique.
La malade est revue régulièrement depuis 1 an et va bien.

Au total, il s'agit de 2 ulcérations isolées du côlon sigmoïde, de diagnostic endoscopique aisé, contrôlés histologiquement, et régulièrement suivis.

II - MULTIPLES (2 cas).

Outre le cas de sigmoïdite diverticulaire aiguë exulcérée déjà signalé, il a été observé un cas de colite aphtoïde :

. Observation : chez un homme de 60 ans, survenue de douleurs abdominales, tenesmes, troubles du transit intestinal ; la rectoscopie montre de nombreuses et petites élevures polypoïdes.
Le L.B. est normal, de même que tout le bilan digestif (comprenant examens copro-et parasitologiques des selles).
La coloscopie faite jusqu'à 60 cms, montre de 40 cms à la marge anale de petites exculcérations aphtoïdes blanchâtres, entourées d'une aréole rouge en relief ; la muqueuse n'est pas fragile. La biopsie n'a pu être faite et le malade n'est pas revenu consulter.

.../...



En haut : Soulèvement variqueux de la muqueuse
colique (congestive et blanâtre au sommet)

MACULES DISSEMINEES DE LA MUQUEUSE COLIQUE (1 cas) -

Il s'agit d'un cas complexe d'un homme de 43 ans, ayant une hypertension portale par cirrhose hépatique d'origine bilharzienne responsable de nombreuses hémorragies digestives.

Par ailleurs, antécédents éloignés d'amibiase colique.

Le L.B. montre un rétrécissement permanent excentré de la partie basse du côlon descendant.

La coloscopie, douloureuse du fait d'une intolérance à l'air, explore facilement les 80 premiers centimètres et note :

- vers 50 cms, une muqueuse hémorragique avec nombreuses pétéchies contigûes, sans rétrécissement visible de la lumière colique.
- vers 40 cms, de nombreuses macules surélevées rosées, mais à centre clair.
- partout ailleurs, on note une nette accentuation du lacis vasculaire, de grosses dilatations veineuses sous-muqueuses.

Les nombreux prélèvements biopsiques ont montré des signes inflammatoires non spécifiques et l'absence d'éléments parasitaires.

Le malade est suivi régulièrement ; recul de 1 an.

VARICOSITES SOUS-MUQUEUSES COLIQUES (2 cas) -

Outre le cas précédent, il a été noté, chez un homme de 86 ans présentant des rectorragies récentes et de nombreux diverticules sur le L. B., des varicosités coliques. En effet, malgré un rétrécissement infranchissable à 25 cms on a pu observer un aspect ardoisé de la muqueuse parcourue par de véritables petites varicosités sous-muqueuses coliques bleues foncées.

Une biopsie, hémorragique, a montré des aspects d'inflammation non spécifique.

PNEUMATOSE KYSTIQUE COLIQUE (1 cas) -

Chez un homme de 49 ans, ayant un cancer du pancréas, on note sur le L. B. au niveau du côlon descendant, un aspect rigide et raboté du bord externe, localisé sur une hauteur de 10 cms environ.

.../...

aspect raboté du colon sigmoïde et du colon descendan

Bulle kystique d'une pneumatose colique



granulations blanchâtres

La coloscopie montre, à 50 cms, des saillies kystiques translucides blanchâtres et souples, dépressibles, non biopsiées par prudence.

Une coloscopie de contrôle réalisée quelques semaines après n'a pu retrouver cet aspect.

Notons que d'après Touzard (55), 20 cas seulement avaient été rapportés en France en 1963, mais depuis, les observations sont devenues plus nombreuses.

GRANULATIONS BLANCHATRES DISSEMINEES (1 cas) -

Chez une femme de 51 ans ayant des rectorragies hémorroïdaires, le L.B. montre des spasmes du côlon sigmoïde, et une irrégularité muqueuse de celui-ci.

Une coloscopie de contrôle montre, sur les 55 cms explorés, une muqueuse d'aspect normal, avec un semis dense de petites granulations blanchâtres circulaires adhérentes et saillantes.

L'histologie biopsique montre :

- une muco-sécrétion importante associée à une congestion capillaire, dont le nombre est augmenté.
- une infiltration du chorion par des éléments lymphoplasmocytaires, et
- de nombreuses cellules macrophagiques chargées d'un pigment brunâtre d'hémosidérine.
- par ailleurs, absence d'inflammation spécifique et d'éléments malins.

NIGROSE RECTO-COLIQUE -

Chez une femme de 45 ans, les contrôles rectoscopiques fréquents ont montré l'apparition progressive d'une nigrose recto-colique en 1 an environ. L'étiologie est certainement la prise répétée de laxatifs anthracéniques.

La nigrose recto-colique est une pigmentation muqueuse sans traduction radiologique, et dûe au dépot de mélanine dans le lamina propria.

Dans le cas observé, sur toute l'étendue des 70 cms explorés, et jusqu'à la marge anale, il existe de très nombreuses tâches gris-violacées ou brunâtres, plus ou moins confluentes, et séparées par des réseaux de muqueuse plus claire.

.../...

Les prélèvements biopsiques ont montré une muqueuse colique non inflammatoire avec nombreux histiocytes chargés de pigments brunâtres.

A noter que cette malade, avait eu une colectomie segmentaire du côlon sigmoïde pour polypose dégénérée, et qu'au niveau de l'anastomose ont été notés pendant la coloscopie ;

. 1 aspect de polype bénin que l'histologie a révélé être un bourgeon charnu inflammatoire.

. 1 fil chirurgical indiquant le niveau exact de l'anastomose.

ASPECT ATONE DU COLON (1 cas) -

Il a été noté une fois, chez un homme de 64 ans, constipé chronique, sur le L.B. une image de rétrécissement annulaire de la jonction rectosigmoïdienne, et surtout une absence totale d'haustrations.

La coloscopie de contrôle montre une muqueuse normale sur les 80 cms, sans haustrations visibles.

Il s'agissait certainement d'une colopathie atonique.

AUGMENTATION INHABITUELLE DU NOMBRE DES HAUSTRATIONS COLIQUES (5 cas)

A propos de 5 dossiers : 4 fois, il s'agissait de colopathies spasmodiques -

. Le contexte clinique était évocateur ; douleurs, troubles du transit, et nombreux spasmes étagés sur le L.B.

. La coloscopie montrait de très nombreuses haustrations serrées qui s'effaçaient à l'insufflation :

- 3 fois sur 4, la muqueuse était normale,
- 1 fois sur 4, elle était congestive avec accentuation de lacis vasculaire.
- 1 fois, il s'agissait d'une sigmoïdite diverticulaire avec une muqueuse localement congestive.

.../...

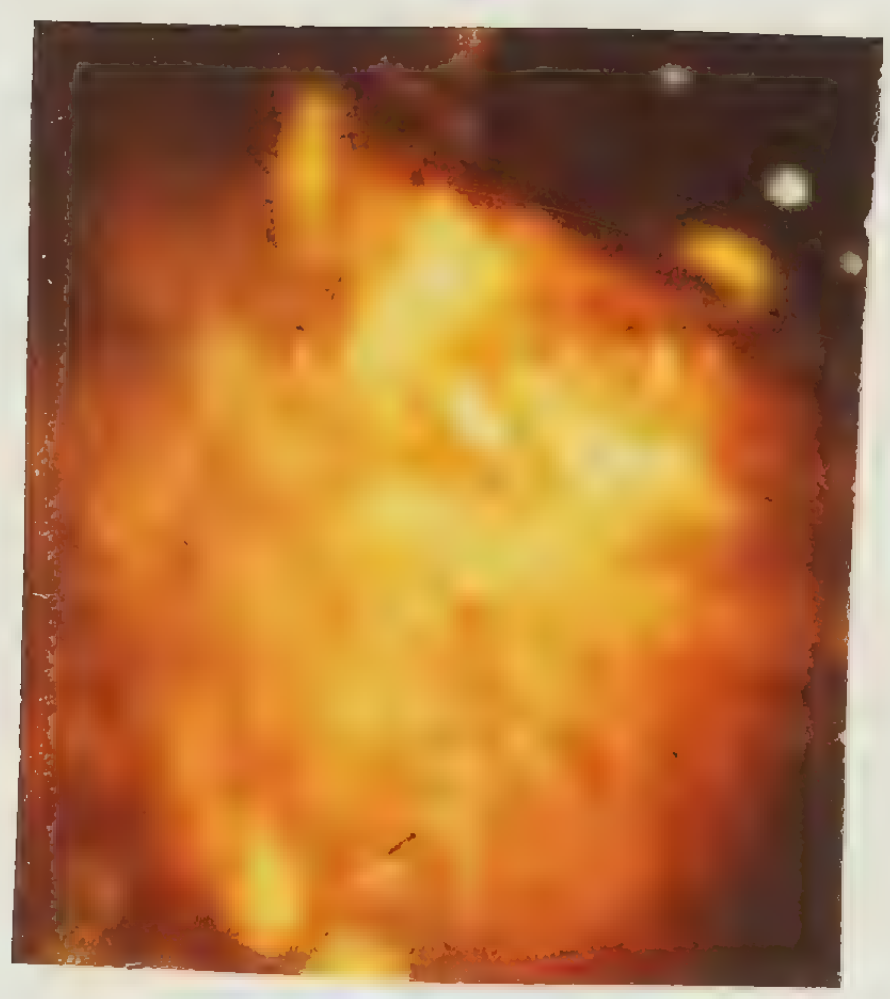

Nigrose colique

- Très souvent, il est noté de nombreux spasmes étagés sur les L. B. présentés et la coloscopie ne retrouve plus ces spasmes : ont-il été effacés par l'insufflation ?

- Si des spasmes persistent pendant l'endoscopie, on peut toujours, si l'on veut, faire injecter un antispasmodique anesthésique pour observer d'éventuelles modifications.

Le maintien du ou des spasmes, peut alors, dans ces cas, témoigner d'une atteinte organique.

STENOSES COLIQUES -

I - RETRECISSEMENTS INFRANCHISSABLES (8 cas) -

. 2 fois, la muqueuse était congestive vers 30 cms au niveau de la sténose, et dans les 2 cas, il existait une sigmoïdite diverticulaire qui en était la cause.
A noter que dans un de ces cas, derrière la sténose se trouvaient 2 polypes dont l'un était dégénéré.

. 6 fois, le rétrécissement se faisait en muqueuse normale entre 20 et 40 cms de la marge :
- 4 fois, une sigmoïdite diverticulaire était aussi en cause
- 1 fois un adénocarcinome se masquait derrière la sténose, mais la biopsie systématique sur la muqueuse d'aspect normal, avait montré sa propagation sous-muqueuse.

. 1 fois, l'étiologie ne fut pas déterminée.

II - RETRECISSEMENT FRANCHISSABLE EN MUQUEUSE NORMALE -

1 fois, on conclut à une adhérence péritonéale secondaire à une intervention antérieure sur le petit bassin.

Enfin, 1 fois, des glaires et des traînées hémorragiques sur une muqueuse normale après lavage ont fait conclure à une lésion située dans une région supérieure en attente, et ont conduit à une intervention révélant un adénocarcinome plus haut situé.

.../...

MUQUEUSE ILEALE NORMALE -

La muqueuse iléale fut aperçue 1 fois ; le patient avait subi, 8 ans au paravant une colectomie subtotale pour virole néoplasique de la partie gauche du côlon transverse, et il y avait une anastomose iléo-sigmoïdienne.

En pénétrant dans l'iléon, on notait des ondulations péristaltiques intenses, une muqueuse rose foncée, lisse, brillante, sans lacis vasculaire, ayant quelques similitudes avec la muqueuse jéjunale aperçue en gastrofibroscopie après gastro-entéroanastomose, type Billroth II.

Les biopsies avaient montré un aspect de muqueuse iléale normale.

LA BIOPSIE COLIQUE AU COURS DES COLOSCOPIES - TECHNIQUE ET RESULTAT

TECHNIQUE -

La réalisation pratique des biopsies au cours des coloscopies ne pose pas de problèmes particuliers.

L'introduction de la pince souple à biopsies, en position fermée (cupules tranchantes l'une contre l'autre), se fait par un orifice particulier, à la partie supéro-latérale droite du corps de l'appareil. Il faut préalablement ouvrir le capuchon en caoutchouc, obturant l'orifice, ce qui permet souvent à l'air insufflé de s'échapper, affaissant la lumière colique, et obligeant à un nouvel envoi d'air.

. Le contrôle visuel et le béquillage permettent de diriger très facilement les prélèvements.

La pince fermée est rapprochée de la muqueuse, puis ouverte et refermée sur la muqueuse colique ou la lésion à biopsier.

Une traction vive vers le haut sur le fil de la pince attire la paroi, puis détache le fragment à étudier, qui est immédiatement placé dans un liquide fixateur (liquide de Bouin par exemple).

L a biopsie provoque souvent un petit saignement localisé, et n'est pas douloureuse.

La profondeur du prélèvement nous semble assez satisfaisante dans l'ensemble, pour une étude de la muqueuse ; la couche musculaire muqueuse est rarement dépassée. Le risque perforatif nous apparaît inexistant ou négligeable.

Certains auteurs (20, 5, 17, 47) jugent par contre, que les pinces sont insuffisantes : les prélèvements étant trop réduits.

Il importe de répéter les biopsies en plusieurs endroits différents si possible :

- pour un polype : corps, pédicule, base et muqueuse alentour.
- pour une autre lésion : en pleine zone anormale et à la limite zone anormale-zone saine.
- pour la muqueuse normale ou subnormale : prélèvements systématiques de 5 cms en 5 cms, sur la hauteur du segment exploré.

.../...

RESULTATS - (toutes les biopsies ont été lues dans le service du Professeur Agrégé CHOMETTE).

Les biopsies n'ayant pas été faites systématiquement au début de notre série, 99 patients ont eu un ou plusieurs prélèvements biopsiques, sans incident particulier.

Tableaux synoptiques comparatifs entre l'aspect endoscopique et histologique biopsique.

I - Mauvaise corrélation (discordance) entre les 2 données diagnostiques -

A) par défaut -

. Polype bénin ⟶ muqueuse normale : 1 cas.
⟶ muqueuse inflammatoire : 1 cas.

. Polype suspect ⟶ polyadénome bénin : 1 cas.

. Aspect typique de cancer ⟶ polype dédifférencié (c'était, en fait, un cancer) : 1 cas.
⟶ muqueuse colique normale (c'était, en fait, un cancer) : 1 cas.

. Aspect de R.C.H. typique ⟶ inflammation non spécifique : 1 cas.

. Aspect de C.G. typique ⟶ inflammation non spécifique : 2 cas.

. Muqueuse congestive, inflammatoire ⟶ muqueuse colique normale : 2 cas.

. Muqueuse hémorragique avec macules rosées ⟶ muqueuse colique normale : 1 cas.

B) par excès - (l'histologie apporte un élément nouveau de gravité inattendue après endoscopie).

. Polype bénin ⟶ polype partiellement dédifférencié : 4 cas.
⟶ adénocarcinome : 1 cas.

. Muqueuse normale ⟶ cancer infiltrant de la sous-muqueuse : 1 cas.
⟶ aspect typique de colite granulomateuse : 1 cas.
⟶ inflammation non spécifique : 2 cas (dont 1 fois au cours d'une maladie de Crohn).

.../..

II - Bonne corrélation entre les 2 données diagnostiques -

. Polype bénin ——→ polype bien différencié : 9 cas.

. Polype suspect ——→ polype dédifférencié : 3 cas. (en fait, il y avait 1 cancer, 1 polype bénin parmi eux.).

——→ adénocarcinome : 2 cas.

. Zone suspecte ——→ adénocarcinome : 1 cas.

. Aspect typique de cancer ——→ cancer : 8 cas.

. Muqueuse colique normale ——→ muqueuse colique normale : 3 cas.

. Muqueuse iléale normale ——→ muqueuse iléale normale : 1 cas.

. Aspect de sigmoïdite aiguë exulcérée ——→ muqueuse très inflammatoire : 1 cas.

. Aspect typique de R.C.H. ——→ compatible avec R.C.H. : 4 cas.

. Aspect pouvant, à la rigueur, évoquer une R.C.H. ——→ inflammation non spécifique : 3 cas.

. Aspect typique de colite granulomateuse ——→ aspect typique de colite granulomateuse : 1 cas.

. Zone congestive et/ou hémorragique ——→ inflammation non spécifique : 22 cas.

. Ulcération colique → inflammation chronique non spécifique : 2 cas.

. Lésions traumatiques ——→ infiltration hémorragique du chorion : 1 cas.

. Muqueuse grisâtre et varicosités coliques à proximité de diverticules...
... ——→ inflammation non spécifique : 1 cas.

. Granulations blanchâtres disséminées ——→ importante mucosécrétion, congestion et inflammation : 1 cas.

. Mélanose recto-colique ——→ nombreux histiocytes chargés de pigments brunâtre : 1 cas.

. Zone suspecte ——→ inflammation non spécifique : 6 cas (terme générique désignant des lésions très variées).

. Pâleur muqueuse (antécédents d'amibiase) ——→ muqueuse colique normale : 1 cas.

.../...

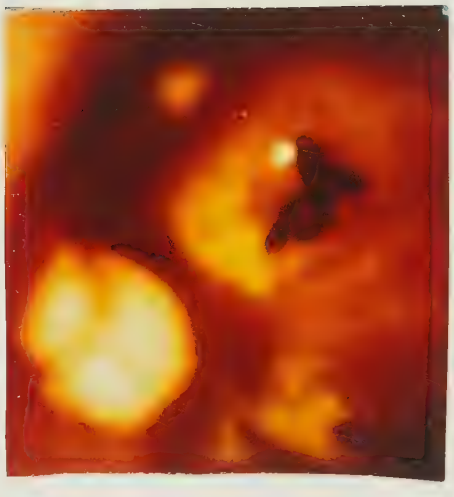

Granulome inflammatoire et fil chirurgical au niveau d'une anastomose colo-Sigmoïdien

III - Cas intermédiaires -

. Polype bénin ——→ granulome inflammatoire : 1 cas.

. Aspect typique de cancer ——→ bourgeon charnu inflammatoire ulcéré : 1 cas.
• inflammation non spécifique (mais C.R. opératoire : pyo salpinx propagé au sigmoïde).

. Aspect de colite granulomateuse ——→ C.G. non exclue : 1 cas.

RAPPORTS entre l'histologie biopsique et l'étude per et post-opératoire (pièce anatomique), voire nécropsie -

I - Discordance -

. Polype dédifférencié ——→ adénocarcinome : 1 cas.
• tumeur villeuse dégénérée : 1 cas.

. Muqueuse normale ——→ cancer : 1 cas.

. Muqueuse inflammatoire ——→ pyosalpinx propagé au sigmoïde, développé sur endomètriose : 1 cas.

II - Concordance -

. Adénocarcinome ——→ adénocarcinome : 8 cas.

. Absence de cancer ——→ absence de cancer : 3 cas.

COMMENTAIRES -

La possibilité de biopsier qu'offre la coloscopie est un des avantages essentiels de cet examen sur le lavement baryté radio-opaque.

Comme toujours, l'histologie n'a de valeur que positive; une réponse négative ne préjuge en rien de l'intégrité ou l'identité des tissus voisins, d'où la nécessité de savoir répéter les biopsies de très nombreuses fois sur une zone anormale, si nécessaire.

De l'étude synoptique précédente, certaines données fondamentales se révèlent.

.../...

A propos des "poly pes"-

On connaît toute la gamme histologique qu'ils offrent : du polyadénome bénin bien différencié parfois inflammatoire, au cancer en passant par les adénomes avec dédifférenciation (minime, puis 1/2, puis les 2/3, enfin toute l'étendue de la surface) et les adénomes villeux souvent très dédifférenciés de pronostic péjoratif.

Quant au cancer, tous les stades s'observent : du cancer "in situ" avec membrane basale intacte, au stade I avec basale rompue, mais musculaire muqueuse non franchie, au cancer étendu au pédicule (partiellement ou en totalité), au cancer envahissant la paroi (y restant localisé ou s'étendant en profondeur, voire essaimant à distance).

On voit que la biopsie ne présente qu'un intérêt TOUT RELATIF, en raison du caractère très PARTIEL du prélèvement, (16), qui ne doit jamais donner de fausse sécurité. Et quand on sait, avec certains auteurs (Potet) qu'une dédifférenciation de plus des 2/3 de la surface du polyadénome assombrit nettement le pronostic, comment oser juger de l'étendue dédifférenciée avec les seuls prélèvements biopsiques ? D'ailleurs, seule la face d'aval bien visible du polype est d'accès biopsique aisé.

Il en est de même pour le cancer, comment savoir, devant un cancer n'ayant pas franchi la basale ou la musculaire muqueuse, sur une coupe histologique, qu'il n'a pas envahi le pédicule, voire la paroi en un autre endroit non biopsié ?

Devant de telles alternatives, une solution, SEULE, est satisfaisante : l'exérèse du polype avec son pédicule et la collerette muqueuse pariétale alentour, puis son étude anatomo-pathologique complète.

L'étude des observations précédentes est en accord parfait avec les notions déjà admises, à savoir que l'aspect endoscopique d'un polype est un mauvais critère pour préjuger de son type histologique.

- 4 fois, le polype d'aspect "bénin" était dédifférencié, et 1 fois il s'agissait d'un cancer (stade II).
- 1 fois, le polype paraissant suspect, était, pièce opératoire en main et lue, tout à fait bénin.
- 1 fois, la tumeur était d'un côté (biopsié) un polyadénome dédifférencié, et de l'autre (non biopsié) une tumeur villeuse dégénérée comme le montrait l'étude anatomo-pathologique.

Or, en matière de polyadénome et de cancer, le doute n'est pas permis, la sécurité du patient l'exige. Rappellons seulement (16) avec Jean Duhamel :

.../...

1° - qu'un adénome de diamètre supérieur à 1 cm est malin ou potentiellement malin, et que plus il est grand, plus il saignera.

2° - qu'un adénome de diamètre inférieur à 1 cm n'est pas nécessairement bénin.

3° - qu'à propos de la longueur du pédicule éventuel :

. un polype pédiculé est plus souvent suspect ou malin que bénin, à l'histologie (16, p. 216).

. la longueur du pédicule n'a aucune valeur pour ou contre la malignité (16, page 234).

4° - que l'aspect extérieur, endoscopique, du polype (couleur, régularité, hémorragie, rigidité) est très trompeur et qu'il n'a aucune valeur en faveur du caractère bénin ou malin.

5° - que le risque de cancer augmente avec le nombre de polypes présents.

Notons d'ailleurs, dans notre série, que parmi les cancers diagnostiqués au début, leur majorité (3/5) était représentée par des tumeurs polypoïdes très pédiculées à grosse extrémité bourgeonnante, congestive(2stades II et1stade I).

A propos des cancers -

Une muqueuse colique peut apparaître normale en coloscopie, et être en profondeur le siège d'un développement carcinomateux (1 cas).

Une élevure polypoïde muqueuse peut aussi traduire un cancer sous-jacent (1 Ca

A propos de la R.C.H. -

L'histologie semble être fidèle et capable, dans la grande majorité des cas, de déceler les critères compatibles avec le diagnostic de R.C.H. quand celle-ci semble cliniquement réelle.

Par ailleurs, la biopsie est indispensable devant toute élevure polypoïde suspecte lors de la surveillance endoscopique régulière de l'évolution d'une R.C.H.

.../...

A propos de la colite granulomateuse -

L'histologiste a souvent plus de difficulté à réunir les critères nécessaires à l'établissement du diagnostic, par rapport à la R.C.H.

Les biopsies étagées ont montré, dans un cas extrêmement démonstratif, que le processus granulomateux spécifique était réel et visible tout le long du segment digestif exploré, même là où la muqueuse apparaîssait endoscopiquement saine.

C'est peut être ici un élément de très grande valeur pour prouver que la maladie de Crohn est en réalité, non pas une affection segmentaire comme on le considère généralement, mais une affection de toute l'étendue du segment digestif intéressé, ce qui évidemment, la rapprocherait de la R.C.H.

A propos des aspects congestifs de la muqueuse, et des colopathies fonctionnelles

Avec la coloscopie, la biopsie est un élément de choix pour le démembrement de ce "melting pot" de la pathologie colique.

Si, au cours de colopathies fonctionnelles (que l'on aurait classé comme telles) des aspects congestifs et inflammatoires de la muqueuse, prouvés par l'histologie (8 cas dans notre série) sont ainsi retrouvés, il faudra nécessairement :

- soit admettre qu'il existe des colopathies fonctionnelles avec inflammation muqueuse endoscopique et histologique.
- soit faire entrer ces formes dans le cadre des colites, ce qui semblerait plus logique mais ne manquerait pas d'accroître la foule de ces patients qui "traînent leur colite".

Quant aux discordances entre les résultats de l'histologie biopsique et ceux de la pièce opératoire, elles résultent essentiellement des insuffisances de la première en raison du caractère aléatoire du lieu exact de prélèvement lors de la biopsie.

INDICATIONS ET CONTRE-INDICATIONS DE LA COLOSIGMOIDOSCOPIE

Contre-indications et indications de la colosigmoïdoscopie -

I - Contre-indications -

A) Contre-indications d'ordre général -

Les contre-indications absolues sont celles que le bon sens impose : état de choc, ventre aigu, état infectieux sévère, etc...

. Les inflammations aiguës ulcératives du côlon posent un problème particulier du fait du risque perforatif majoré en raison d'une fragilité muqueuse accentuée. Mais une coloscopie prudente permettra précisément dans ces formes symptomatiques de mieux étudier les lésions, de mieux sérier les diagnostics endoscopiques différentiels, de faciliter l'interprétation anatomo-pathologique des fragments biopsiés.

. La diverticulose colique ne semble pas devoir exposer à la perforation, ceci sous une double réserve, l'insufflation doit être modérée, surtout s'il existe une inflammation associée.

. Une insuffisance cardiaque et/ou respiratoire, le grand âge, invitent à réaliser la coloscopie en milieu hospitalier averti ; dans notre série, plusieurs insuffisants cardiaques, un grand asthmatique, ont été coloscopés sans problèmes.

. Les troubles du rythme cardiaque, les insuffisances coronariennes, doivent tout particulièrement bénéficier d'une surveillance électrocardiographique per-coloscopique (18).

. L'hypotension orthostatique imposera en fin d'examen, un lever prudent, par étapes successives. On évitera ainsi des accidents brutaux comme celui signalé dans notre série.

. Les maladies de l'hémostase, les sujets sous traitement anticoagulant peuvent bénéficier de la coloscopie. Cependant, les prélèvements biopsiques ne seront effectués qu'en cas de stricte nécessité, par prudence, bien que là encore, nous n'avons noté aucun saignement anormal chez de tels patients.

.../...

. Les spasmophiles, les sujets neurotoniques, les anxieux devront être l'objet d'une prémédication particulière et adaptée.

B) Il existe plusieurs contre-indications d'ordre technique -

. Une préparation colique insuffisante.

. Une incontinence sphinctérienne laissant échapper l'air insufflé.

. Ces deux causes s'additionnent pour l'exploration des orifices de colostomie ou d'iléostomie, ce qui en fait de mauvaises indications ; le rectoscope classique y suppléant heureusement (26) à notre avis.

. Une forte intolérance à l'air insufflé.

. Les régions inaccessibles d'emblée au coloscope, du fait de sa longueur insuffisante.

. L'absence de lavement baryté réçent doit inciter à la réserve, ne serait-ce que par les renseignements d'ordre anatomique précieux pour la progression du fibroscope.
Une exception à celà : les hémorragies basses qui, dans un contexte d'urgence imposent la coloscopie même en l'absence de clichés.

Au total, on peut adopter, avec DEYHLE (14) la formule : tout sujet pouvant supporter un lavement baryté, peut aussi bénéficier d'une fibrosigmoïdoscopie.

II - Indications de la fibrosigmoïdoscopie -

La coloscopie ne doit pas remplacer la radiologie : en effet, les renseignements qu'ils fournissent tous deux sont COMPLEMENTAIRES bien que différents.

. La radiologie est un examen simple, indolent, bien toléré, renseignant sur tout le côlon et souvent le grêle terminal. Elle laisse des documents et renseigne sur la morphologie du segment à étudier. Souvent, les aspects radiologiques prètent peu à discussion, et devant un diagnostic évident, la coloscopie devient moins utile, pouvant cependant apporter des précisions histologiques.

.../...

. Si la coloscopie n'est pas indispensable dans ces cas, elle l'est par contre :

- quand l'aspect radiologique est douteux, équivoque, et les données endoscopiques pèsent alors dans la discussion d'une indication chirurgicale éventuelle.
- quand le lavement baryté est normal, alors que les signes cliniques sont inquiétants (notamment sang rouge ou rouge-noir émis par l'anus) faisant craindre une lésion qui aurait échappé lors de l'examen radiologique.

Dans d'autres circonstances, la coloscopie est indiquée pour :

. le dépistage des polyadénomes coliques qui devrait devenir systématique (16, 11, 17).

. leur recherche en per-opératoire (48, 49) pour guider le chirurgien, mais le risque infectieux qu'elle introduit après colotomie n'est pas à négliger (30).

. Le dépistage du cancer colique au début (4, 11, 17).

. l'étude des problèmes que posent sigmoïdite diverticulaire et cancer du sigmoïde.

. les inflammations coliques, spécifiques ou non, en phase aiguë.

. les colopathies fonctionnelles, permettant ainsi une classification et connaissance plus précises.

. la femme enceinte, quand l'irradiation pelvienne d'un L. B. est contre-indiquée, et qu'un diagnostic urgent s'impose (Housset et Crespon).

. Au cours des radiothérapies pelviennes ou abdominales, étendues ou localisées, afin de déceler au tout début, avant l'apparition de signes cliniques ou radiologiques, les altérations muqueuses qui enrésultent et imposent en temps utile, le ralentissement ou l'arrêt des irradiations (Dr. Guérin).

. Enfin, la coloscopie est l'élément de surveillance idéal :

- au cours des affections à potentiel dégénératif connu : recto-colite hémorragique, polypose diffuse disséminée,

.../...

polyadénomes uniques ou multiples.

- dans les suites post-opératoires immédiates et à long terme (surtout résection pour cancer).
- au cours d'inflammations chroniques ou à épisodes du côlon : R. C. H., colites granulomateuses, notamment dont elle suit bien l'évolution ; mais aussi au cours des colites infectieuses et parasitaires.

ETUDE COMPARATIVE AVEC LES RESULTATS D'AUTRES AUTEURS

Les statistiques actuellement publiées sont de nombre restreint, incomplètes et inhomogènes assez souvent ; elles mèlent souvent les résultats obtenus avec les coloscopes courts et longs dans de même séries.

I - Exploration du côlon gauche avec les coloscopes - problèmes posés par leur réalisation pratique.

A - Progression -

. Deyhle et Demling (14), sur 53 sigmoïdofibroscopies ont atteint dans tous les cas le bas sigmoïde; dans 87 % des cas, le milieu de l'anse sigmoïde; et dans 74 % des cas, le haut sigmoïde ; chez 45 % des patients, la jonction entre côlon sigmoïdoiliaque et descendant était atteinte ; dans 17 % des cas l'angle gauche; et 8 % le milieu du côlon transverse.

Avec le coloscope long, ces auteurs explorent dans 100 % des cas (59/59) le côlon sigmoïdoiliaque, dans 93 % des cas le côlon transverse, et 83 % des cas le caecum!

. Sakai et Aschizawa (46), avec le coloscope court CFSB Olympus, explorent le côlon sigmoïde en 10 minutes chez 84 % des patients examinés.

. Wolff, Shinya, Geffen et Ozaktay (63), sur 410 coloscopies avec les appareils court et long remarquent :

- que le coloscope court atteint le côlon descendant dans 60 % des cas.
- que le coloscope long atteint le milieu du transverse dans 70 % des cas, l'ascendant dans 60 % des cas.

. Williams (59), sur 200 coloscopies longues parvient au caecum une fois sur deux, et quand le caecum est atteint, il l'est dans 95 % des cas au moins en 40 minutes.

. Duhamel (17), sur 80 coloscopies longues explore le côlon sigmoïdoiliaque dans 80 % des cas, et le côlon droit dans 10 % des cas.

.../...

. Watanabe, Narasaka, Vezu, Miura et Yamagata (58) sur 25 coloscopies longues atteignent 23 fois le côlon descendant et 8 fois le caecum.

. Dean et Schearman (10) d'une part, et Salmon, Branch, Collins, Espiner et Read (47) d'autre part, comparent les longueurs moyennes d'introduction du rectoscope classique (précédant la coloscopie) et celle du coloscope.

Dean et Shearman	Salmon et Coll.	(Avec le coloscope court Olympus CF. SB)
38	52	Nombre d'endoscopies.
15 cm	15 cm	Longueur moyenne avec le rectoscope.
30 cm	43 cm	Longueur moyenne avec le coloscope sans selfanalgésie
	54 cm	Longueur moyenne avec le coloscope avec self analgésie (Entonox).

Fox (19) et Salmon (47) remarquent que la progression moyenne du coloscope augmente si le côlon est le siège d'un processus inflammatoire, le rendant plus ou moins rigide (R.C.U.H. et colite granulomateuse). Dans notre série, nous constatons l'inverse (48 cm en moyenne, sur une longueur moyenne totale de 53 cm) surtout à cause des douleurs vives qui incitent à ne pas progresser plus avant.

Donc, le coloscope long semblerait devoir être préféré au coloscope court (pour Williams et Muto (61) en raison de sa plus grande souplesse), car il permet effectivement un très grand pourcentage de réussite dans l'exploration de la partie gauche du côlon.

Pour Duhamel (17), ce que permet le coloscope court, le coloscope long le permet avec plus de facilité, et avec la possibilité d'aller beaucoup plus haut.

Mais il ne faut pas oublier que les coloscopes longs béquillent de 240 °, dans deux perpendiculaires, alors que l'appareil Olympus court CF.SB, ancien, qu'ont utilisé la majorité des auteurs précités, ne béquille que de 180 ° , et dans un seul plan, ce qui le rend beaucoup moins maniable. A noter que les coloscopes courts récents ont maintenant la même maniabilité que les coloscopes longs, et sont un peu plus longs que leurs aînés. (longueur utile : 111 cm au lieu de 80 cm)

.../...

B) - Biopsies -

Les prélèvements biopsiques sont de taille insuffisante pour de nombreux auteurs (5, 17, 20, 47) qui souhaitent voir augmenter les dimensions des cupules tranchantes de la pince.

Le diagnostic histologique en sera facilité d'autant.

Comme J. Duhamel (17), nous avons remarqué que les sinuosités du coloscope gênent beaucoup en freinant, le passage de la pince ; et ce d'autant plus que le coloscope est long (17).

C) - Echecs -

. Chabanon (4), sur 200 coloscopies, a 14 échecs (soit 7 %).

- 9 fois par préparation insuffisante.
- 5 fois par impossibilité de progression :
  - . 1 fois tumeur pelvienne bloquant le petit bassin.
  - . 2 fois chez des femmes ayant eu une intervention gynécologique.
  - . 2 fois en raison de réactions douloureuses.

. Ce pourcentage d'échecs est assez comparable au nôtre (8,5 %), et 8/17 par préparation insuffisante.

II - Apport de la coloscopie dans le diagnostic des affections coliques -

A) - Polyadénomes et cancers -

1° - Diagnostic des polyadénomes -

. Chabanon (4), sur 200 coloscopies, trouve des polypes chez 43 sujets : la coloscopie a permis à elle seule, le diagnostic dans 22 cas où les signes radiologiques étaient soit absents, soit incomplets.

. Matsunaga et Tajima (31), trouvent chez 13,1 % des patients, des polyadénomes coliques avec le coloscope, alors que ce chiffre descend à 3,4 % avec un rectoscope rigide.

.../...

Chez 16 patients, ils ont trouvé 28 polypes dont 5 étaient dégénérés. Ils précisent en outre, leur répartition topographique :

. rectum : 7 (dont 2 malins).

. côlon sigmoïdo-iliaque : 14 (dont 1 malin).

. reste du côlon : 5 (dont 2 malins ; l'un siégeait dans le côlon descendant, et 4 dans le côlon transverse).

. Dans notre série, sur 200 patients, il y avait 33 polyadénomes (bénins ou dédifférenciés), répartis chez 25 patients, et 18 de ces polypes furent une découverte de coloscopie.

2° - Diagnostic des cancers -

. Teague et Read (52) sur 203 coloscopies découvrent 16 cancers dont 11 furent dépistés par la coloscopie seule.

. Wolff et Shinya (62) trouvent 24 cancers chez 125 patients coloscopés, mais ne précisent pas l'apport de la coloscopie dans leur diagnostic. Ces auteurs remarquent que la majorité des malades leur étant adressé, avaient une anomalie certaine ou présumée sur le L.B., et de ce fait, ils ne peuvent faire une étude comparative valable de la coloscopie et du I.B. pour la détection des processus pathologiques.

. Chabanon (4) et Francillon et Collègues(21) insistent sur le fait que toute tumeur rectocolique découverte doit faire rechercher par la coloscopie, d'autres lésions coliques, avant toute intervention chirurgicale.

B) Recto colite ulcéro-hémorragique -

Pour Chabanon et Arnous (5)

. L'aspect radiologique de tubulation colique correspond à des lésions muqueuses superficielles plus ou moins hémorragiques et purulentes, et aussi à un aspect endoscopique caractéristique : côlon rectiligne, béant, sans cloisonnement pseudovalvulaire habituel, avec très peu de contractions.

. Quand existent des signes radiologiques majeurs, avec accidents de relief importants, on n'a pas toujours, et de beaucoup, des ulcérations ou des polypes.

. Les formes totalement inapparentes à la radiologie, et que seule l'endoscopie dépiste, correspondent à des lésions minimales : granité muqueux et fragilité hémorragique.

Pour ces auteurs :

. La coloscopie est inutile et dangereuse dans les formes très sévères de R. C. U. H. (pancolite fulminante et colectasies).

. Faite avec prudence, et après avoir bien choisi ses indications, la coloscopie est bien tolérée et représente le moyen d'investigation le plus sûr pour établir un bilan topographique exact des lésions.

. Le diagnostic des formes segmentaires épargnant le rectum est ainsi possible : et en pareils cas, lorsque les lésions se traduisent à la radio, la coloscopie en précise la nature, et lorsqu'elles sont radiologiquement muettes, l'endoscopie avec biopsie permet de les découvrir.

Les biopsies étagées permettent le diagnostic histologique de R. C. U. H., même en zone endoscopiquement saine.

Enfin, la coloscopie permet de dépister efficacement une dégénérescence éventuelle, ou l'association de la R. C. U. H. à d'autres lésions : la découverte d'un polyadénome ou d'une tumeur villeuse invitant à la colectomie totale.

C) La colite granulomateuse (ou maladie de Crohn colique).

Fox (19) précise la filiation des lésions muqueuses vues en coloscopie :

. Au début, il s'agit de toutes petites ulcérations muqueuses (1 à 2 mm), dispersées ou juxtaposées, puis les ulcères s'allongent leur grand axe devenant parallèle à celui du côlon ; ils sont moins souvent circonférentiels. Ils donneront probablement ensuite les fissures.

. Grands ou petits, ils ont tous le même aspect : plats, avec une base gris pâle ; le pourtour rouge ou rose, ne s'élève pas au-dessus de la muqueuse de voisinage qui reste normale.

.../...

. Dans les régions les plus envahies, les ulcères s'unissent pour dépouiller la paroi de sa muqueuse ; la paroi devient gris-pâle, avec de petits ilots de muqueuse rouge ça et là.

. Il n'y a pas d'excès de mucus, de pus ou de sang. Il n'y a pas de pseudopolypes.

. Les parois coliques perdent leur élasticité, leur capacité de distension, et deviennent rigides surtout là où les ulcérations sont nombreuses.

. Le diamètre du côlon est rétréci dans les régions lésées, et l'intestin est redressé pour donner une bonne visibilité avec image en forme de tunnel.

Enfin,

III - Quelques auteurs s'efforcent de préciser les parts respectives de l'examen radiologique et de la coloscopie chez les patients examinés -

. Chabanon (4), remarque chez 98 patients ayant eu une coloscopie pour des hémorragies basses de sang rouge, que pour 69 d'entre eux, la concordance est totale entre les SRx et endoscopiques, et pour 29, la coloscopie a, soit infirmé le diagnostic radiologique, soit fait la preuve de lésions inapparentes.

. Pour Deyhle et Demling (14), à propos de 53 coloscopies courtes (appareil Olympus CFSB) :

Nombre	L. B.	Coloscopie	
42	Résultats identiques		
1	+	0	→ 1 diverticule était visible sur le L. B., mais pas en coloscopie.
10	-	+	→ 10 fois, il existait 1 ou plusieurs polypes, et parfois malins.

.../...

. Pour Salmon et Collègues(47), à propos de 51 coloscopies courtes (appareil Olympus CFSB).

Nombre	L. B.	Coloscopie	
45	Résultats identiques		
2	?	0	2 fois la coloscopie a réfuté une image radiologique discutable.
3	?	+	3 fois la coloscopie a confirmé le doute radiologique
1	?	autre lésion	1 fois la coloscopie n'a pas retrouvé le polype supposé mais a trouvé une colite ulcéreuse.

. Pour Wolff et Shinya (62) à propos de 125 coloscopies (en très grande majorité, courtes avec le CFSB).

Nombre	L. B.	Coloscopie
74	Résultats identiques	
19	-	+
12	?	+
5	?	-
15	-	-

CONCLUSIONS

. La fibrocoloscopie courte, née il y a seulement quelques années, doit maintenant être considérée comme un EXAMEN DE ROUTINE, dont la place est devenue capitale pour le diagnostic des maladies coliques.

. En effet, elle permet l'examen endoscopique du côlon sigmoïde, du côlon iliaque, du côlon descendant très souvent, parfois jusqu'à l'angle gauche.

. Elle détecte de très petites lésions que le lavement baryté ne peut reconnaître inférieures à 5 mm de diamètre (21). Elle autorise les prélèvements biopsiques et la prise de clichés ou films. Dans certains cas très particuliers, elle peut contribuer à l'étude de la physiologie du côlon (activité électrique (45), motrice et variations de pressions et d'impédance pariétale (12).

. Par contre, sa réalisation technique est parfois délicate ; le sigmoïdoscope ne permet pas d'étudier l'ensemble du côlon ; l'examen est un peu long (15 à 30 minutes en moyenne).

. En aucun cas, la coloscopie ne doit remplacer l'examen radiologique qui doit la précéder, mais le compléter en permettant les biopsies.

. L'endoscopie colique, véritable MUCOLOGIE descriptive, doit, comme la dermatologie, s'efforcer d'adopter un langage commun de description des lésions et s'appuyer sur une solide base iconographique. Cette étape est indispensable à la progression dans la connaissance de toute la pathologie colique.

. Depuis plus d'un an, des coloscopes longs (180 cm environ) sont utilisés en France, et permettent d'explorer le caecum, le segment distal de l'iléon.

Mais la durée de l'examen (souvent plus de 2 heures) le nombre encore limité d'explorations complètes du côlon, la nécessité de réduire ou faire disparaître les boucles sigmoïdiennes pour une progression plus distale (14), voire l'utilisation de la neuroleptanalgésie (2), invitent, d'après l'état actuel de l'expérience des auteurs qui la pratiquent, à réserver ce type d'exploration à un nombre limité de patients chez qui l'endoscopie distale est nécessaire.

De ce fait, la coloscopie longue ne semble pas, présentement, devoir correspondre à un rôle de routine ou de dépistage systématique en gastroentérologie, à l'instar du sigmoïdofibroscope qui semble parfaitement remplir cette fonction, d'autant plus que 80 % de la pathologie colique se manifeste entre l'angle colique gauche et le rectum.

.../...

Enfin, de l'étude de notre série de 200 dossiers de coloscopie courte, il faut bien retenir :

1° - En ce qui concerne les TUMEURS DU SIGMOIDE -

Les CANCERS sont encore découverts à un stade trop tardif, et tout signe clinique d'appel chez un patient devrait conduire, même si le L.B. semble normal, à une coloscopie systématique de contrôle.

Chaque fois que le L.B. fait hésiter entre tumeur ou pseudo-tumeur, compression extrinsèque ou non, spasme persistant, perte du liséré de sécurité, la fibroscopie s'impose et évite parfois une laparotomie inutile (8).

Mais, quand le cancer est évident sur le L.B., la coloscopie devient inutile.

Au total, il semblerait souhaitable d'envisager (dans le cadre des bilans de santé par exemple) (22, 36), un dépistage systématique des tumeurs du sigmoïde du fait de l'inocuité de l'endoscopie et de la fréquence des cancers (Ch. Debray). A défaut, il est nécessaire "d'avoir la coloscopie facile" devant tout symptome clinique qui ne fait pas sa preuve dans de brefs délais.

Pour les POLYADENOMES, 3 faits doivent être soulignés:

. la fréquence des polyadénomes découverts par la coloscopie seule est considérable, et leur dépistage systématique (17) apparaît nécessaire : on sait en effet, que le risque de cancer qui est de 2,1 % pour le côlon normal, s'accroît à 10 % pour le côlon porteur de polyadénome (Francillon : 21).

. Toute petite lacune unique ou multiple, évocatrice sur le L.B., doit conduire à la coloscopie pour confirmation et biopsie.

. L'exérèse des polyadénomes à l'anse diathermique sous-coloscopie apparaît actuellement très satisfaisante et prometteuse (11, 15, 17), mais de nombreux problèmes restent encore en suspens (Réunion de la Société de Gastro-Entérologie du 19 mars 1973 à Paris).

Il faut pouvoir récupérer le polype après son ablation, ce qui n'est pas toujours facile, surtout en cas de polypectomie multiple.

L'exérèse peut n'intéresser qu'une partie du pédicule laissant en place son pied qui peut déjà être envahi (on sait que parfois seul le pédicule est dégénéré (16),). En outre, si le polype ramené et examiné fait envisager cette éventualité, il sera très difficile de retrouver, par la suite, ce pédicule en per-opératoire, même si une coloscopie simultanée est associée, et dans

le doute topographique, le chirurgien devra faire une exérèse beaucoup plus étendue, afin de ne pas manquer un pédicule qui, muni de son extrémité, ne lui aurait pas échappé autrement.

Pour pallier à ce fait, on peut être tenté de réséquer au pied du pédicule, et le risque de perforation colique devient alors réel.

Enfin, en cas de polype dégénéré et de plusieurs ablations au cours d'une même endoscopie, le risque de dissémination cancéreuse le long du tube digestif n'est pas totalement négligeable.

Sachant qu'une partie seulement des polyadénomes dégénère, quelle attitude suivre devant un diagnostic de formation bénigne adopté ?

- une surveillance étroite radioendoscopique et biopsique pour éviter les risques d'une laparotomie ?
- ou recourir à la colectomie segmentaire, ce qui pourrait paraître démesuré pour un petit polype, mais certainement plus satisfaisant du point de vue carcinologique (21).

L'intervention ainsi décidée, la fibroscopie pré ou per-opératoire guidera utilement le chirurgien pour déterminer la tactique opératoire en fonction du nombre de polyadénomes décelés.

2° - En ce qui concerne les colites et colopathies -

. R.C.H. et maladie de Crohn colique -

L'intérêt de la coloscopie est manifeste au cours de la R.C.H. et de la colite granulomateuse ; elle permet parfois leur reconnaissance au stade de début, mais aussi permet d'apprécier l'extension des lésions et leurs variations, voire cicatrisations, au cours de l'évolution, elle permet parfois de déceler une éventuelle transformation au cours de l'évolution. La biopsie systématique permettra de confirmer ou non les impressions endoscopiques, de déceler une dégénérescence.

. Colites infectieuses et parasitaires -

L'absence de signes radiologiques spécifiques de ces affections souligne l'importance de leur étude endoscopique, qui couplée à la biopsie, sera d'une grande utilité dans les cas difficiles (amibiase et bilharziose coliques notamment).

.../...

. Les colopathies fonctionnelles -

Elles seront mieux connues grâce à la coloscopie et la biopsie systématiques qui prennent tout naturellement leur place après la clinique, les examens radiologiques et biologiques, coprologiques, et le contexte évolutif.

. Les colites radiothérapiques pourront être prévenues ou limitées par la coloscopie qui les dépistera avant toute traduction clinique. L'endoscopie pourra donc intervenir comme élément de surveillance au cours ou au décours du traitement de ces patients.

. La colite diverticulaire, notamment sigmoïdienne, bénéficiera de la coloscopie. La fibroscopie contribuera utilement à résoudre le délicat problème diagnostique entre sigmoïdite et cancer.

3° - Les lésions vasculaires du côlon -

Elles seraient mieux connues si l'on pensait davantage à les rechercher, qu'il s'agisse de colopathies ischémiques, de varicosités par hypertension portale, ou de petits angiomes.

4° - Les maladies hématologiques et générales -

Elles pourront bénéficier de la coloscopie qui appréciera l'extension du processus, ou rechercher une étiologie précise d'une symptomatologie digestive. Celà, au cours :

- d'une maladie de Kahler, d'une leucose, dysprotéinémie maladie de l'hémostase.
- d'une collagénose, d'une sarcoïdose, d'une amylose, d'un diabète...

Au total, la fibroscopie courte colique (sigmoïdofibroscopie), en étendant considérablement le champ d'activité de la proctosigmoïdoscopie conventionnelle représente manifestement un progrès capital dans la connaissance de la pathologie colique.

CONCLUSIONS

La colofibroscopie courte, de réalisation relativement rapide, devient un examen de routine en gastro-entérologie. Elle représente un progrès capital dans la connaissance de la pathologie colique.

A propos de 200 observations de colosigmoïdoscopie, on constate que deux fois sur trois, le côlon sigmoïde a pu être totalement examiné, qu'une fois sur trois le côlon iliaque l'a été.

Il y eut 8,5 % d'échecs, causés une fois sur deux par une préparation insuffisante.

La coloscopie a deux indications essentielles :

- images radiologiques laissant planer un doute diagnostique,
- lavement baryté normal mais signes cliniques inquiétants.

Cette attitude permettra notamment le dépistage précoce des cancers débutan

La coloscopie présente un intérêt tout particulier pour le dépistage des polya nomes coliques dont elle révèle un fort pourcentage, et leur ablation éventuelle.

Les colites et colopathies seront mieux diagnostiquées et mieux surveillées a cours de leur évolution, tout particulièrement s'il existe un risque de dégénéresce

Quatre vingt pour cent de la pathologie colique se manifeste entre l'angle gauche colique et le rectum, cette région est précisément celle que peut explorer le coloscope court.

BIBLIOGRAPHIE

1 - ARULLANI P., et PAOLUZI P.
Endoscopie et endophotographie du côlon.
Minerva Gastroent ; 16 ; 18-22 ; janv-mars 1970.

2 - BENNET J.F., SALMON P.R., BRANCH R.A., BASKETT P.J.F., and READ A.E.A.
Emploi de l'analgésie par inhalation au cours de la coloscopie à fibres optiques.
Anesthesia ; 26 ; 294-7 ; juillet 1971.

3 - BORDEAUX MEDICAL
La coloscopie transanale.
Bordeaux Médical ; 5 ; 967-8 ; avril 1972.

4 - CHABANON R.
La fibrocolonoscopie.
Ann. Gastro. Hépat ; 1972 ; 8 ; 239-44.

5 - CHABANON R. et ARNOUS J.
La coloscopie dans la R.C.U.H.
Arch. Mal. App. Dig ; 1972 ; 61 ; 369-72.

6 - CLASSEN M.
Fibre endoscopy of the intestines.
Gut ; 1971 ; 12 ; 330-8.

7 - COLCHER H.
Colonoscopie, quo vadis ?
Ann. Gastro. Hépat. 1971 ; 7 ; 249-50.

8 - CORNET A., BARBIER J.Ph., CARAYOU P., CARNOT F., MARCHE J. et Cl.
Polypes coliques ; intérêt du dépistage et de l'identification par la colonoscopie.
Sem. Hôpitaux PARIS. 1971 ; 47 ; 1844-50.

.../...

9 - DEAN A.C.B., SHEARMAN D.J.C.
Fibreoptic colonoscope.
Lancet. 23 May 1970 ; 1 ; 1108.

10 - DEAN A.C.B., SHEARMAN D.J.C.
Clinical evaluation of a new fibreoptic colonoscope.
Lancet 14 March 1970 ; 550-2.

11 - DEBRAY Ch., HOUSSET P., BORDRY M., CRESPON B.
La sigmoïdofibroscopie.
Entretiens de Bichat. Médecine 1971 : 4 oct ; 99-107.

12 - DEBRAY Ch., HOUSSET P., PAOLAGGI J.A.
L'avenir de l'endoscopie digestive. Le point de vue du médecin.
Minerva Medica. 19 mai 1971 ; 62 ; 2020-6.

13 - DEYHLE P.
Fiber kolonoscopie.
E.E.C.O. Congress. MUNICH.

14 - DEYHLE P., DEMLING L.
Coloscopy. Technique ; Results ; Indication.
Endoscopie Journal d'intérêt clinique, biopsique et technique 1971 ; 3 ; 141-151.

15 - DEYHLE P., SEUBERTH K., JENNY S., DEMLING L.
Endoscopic polypectomy in the proximal colon.
Endoscopy. 1971 ; 2 ; 103-5.

16 - DUHAMEL J.
Polypes et adénomes recto coliques. Rapports avec le cancer.
Proctologie aux divers âges. chap. V - 139-254. (Flammarion)

17 - DUHAMEL J., BOGNEL J.C., NGO-BINH, LIGUORY C., DIAB J.
15 mois d'utilisation du colofibroscope long à l'hôpital St Antoine.
Gazette Médicale de France. 24.11.1972 ; 36 ; 6547-52.

.../...

18 - FLETCHER G.F., EARNEST D.L., SHUFORD W.F., WENGER N.K.
Electrocardiographic changes during routine sigmoïdoscopy.
Arch. intern. Med. 1968 ; 122 ; 483-6.

19 - FOX M.J.A.
Maladie de Crohn. Colonoscopie.
Arch. Franç. Mal. App. Digestif. 1972 ; 61 ; 373-6.

20 - FOX M.J.A.
Fiberoptic colonoscopy.
Proc. Roy. Soc. Med ; nov 72 ; 65 ; 966.

21 - FRANCILLON J., VIGNAL J., LESBROS F., PHILIPPE M., CHABANON R.
Incidences de la colonoscopie et de l'anatomo-pathologie sur la tactique chirurgicale concernant les polypes du côlon et du rectum.
Chirurgie ; 1971 ; 97 ; 322-331.

22 - HEULLY F., GAUCHER P., LAURENT J., BAS M., BIGARD M.A.
JEANPIERRE R.E., MERLE M., SIMON J.M., BRICHARD J.M.
Intérêt de la coloscopie - premiers résultats.
Ann. Méd. NANCY. déc. 71 ; 10 ; 1541-8.

23 - HIRATSUKA H.
Qui-ck insertion of fibercolonscope into the ileac-caecum area by derivation of guiding intestinal string.
2ème Congrès de la Soc. Int. d'Endoscopie. Rome Copenhague 1970.

24 - HIRSCHOWITZ B.I.
Lancet ; 1961 ; 1 ; 1074.

25 - HIRSCHOWITZ B.I., CURTISS L.E., PETERS C.W., POLLARD H.M.
Demonstration of a new gastroscope, the "fiberscope".
Gastro enterology, 1958 ; 35 ; 50-3.

.../...

26 - IMBERT R.
La coloscopie per-opératoire.
Arch. Mal. App. Digest ; avril 1955 ; 44 ; 537-44.

27 - LAMBERT R., MOULINIER B.
Le gastro-entérologue à l'ère de l'endoscopie.
Presse Médicale 24 avril 1971 ; 79 ; 939-40.

28 - LO PRESTI P., SCHERL N.D., GREENE L., FARRAR J.T.
Clinical experience with a glass fibergastroscope.
Amer. J. Dig. Dis ; 7 ;95-101.

29 - MAFFIOLI C.
La coloscopie transanale.
Thèse Médecine Reims 1971.

30 - MATHIS Ph., SEGAL S., DIOT J.
Notre expérience de la coloscopie per opératoire.
Chirurgie ; 1971 ; 97 ; 409-10.

31 - MATSUNAGA F., TAJIMA T., FUKAMI S.
Colon fiberscope.
2ème Congrès de la Soc. Int. d'endoscopie - Rome Copenhague 1970.

32 - MATSUNAGA F., TAJIMA T.
Diagnosis of colon polyps and polyposis with colono-fiberscope.
4th. World Congress of Gastro Enterology. Copenhague.

33 - MATSUNAGA F., TSUHIMA H., KUBOTA T.
Photography of the colon.
Gastro Endoscopy ; 1959 ; 1 ; 58.

34 - NAGASAKO K., ENDO M., TAKEMOTO T., KONDO T., KIMURA K.
The insertion of fibercolonoscope into the caecum and the direct observation.
of the ileal valve.

35 - NIWA H.
On colonic fiberscope presented at the 11th. general meeting of Japan Endoscopy Society. TOKYO - mars 1969.

36 - NIWA H., FUJINO. M., YOSHITOSHI Y.
Colofibroscopie pour pratique de routine.
2ème Congrès mondial d'endoscopie digestive - Rome Copenhague 1970.

37 - NIWA H., UTSUMI Y., KANEKO E., GOTO Y., NAKAMURA T., FUJINO M., KASUMI A., YOSHIDA A., MATSUMOTO M., ODA T., YOSHITOSHI Y.
Clinical experience of colonic fiberscope.
Jap. Journal of Gastro Enterology ; 1969 ; 66 ; 907.

38 - NIWA H., UTSUMI Y., NAKAMURA T., YOSHITOSHI Y.
Endoscopy of the colon.
Proc. 1 st. Congress of Int. Soc. of Endoscopy. TOKYO 1966.

39 - NIWA H., UTSUMI Y., YOSHIDA A., YOSHITOSHI Y., FUJINO M., KANEKO E. KASUMI A., MATSUMOTO M.
Clinical experience of colonic fiberscope.
Gastro Endoscopy ; 1969 ; 11 ; 163-73.

40 - OGOSHI K., TOBITA Y., HARA Y.
Endoscopic observation of duodenum and pancreato choledocography using duodenal fiberscope under direct vision.
Gastro Endoscopy ; 1970 ; 12 ; 83-96.

41 - OVERHOLT B.F.
Clinical experience with the fiber sigmoïdoscope.
Gastro Endoscopy; 1968 ; 15 ; 27.

42 - OVERHOLT B.F.
Flexible fiberoptic sigmoïdoscope.
C.A. mars-avril 1969 ; 19 ; 81-4.

43 - PROVENZALE L., CAMERADA P., REVIGNAS A.
La coloscopia totale transanale mediante una metodica originale.
Rass. Med. Sarda ; 1966 ; 69 ; 149-60.

44 - PROVENZALE L., REVIGNAS A.
Metodica originale di explorazione strumentale transanale polivalente del colon intero.
Rass. Med. Sarda ; 1966 ; 69 ; 131-40.

45 - PROVENZALE L., REVIGNAS A.
Enregistrement de l'activité électrique colique, et coloscopie totale avec le colofibroscope.
Amer. Journal. Gastro-ent. août 1971 ; 56 ; 137-48.

46 - SAKAI Y., ASCHIZAWA S.
Endoscopic examination of rectum and sigmoïd colon.
IInd. World Congress of Gastro Int. Endoscopy 1970 ; Rome et Copenhague.

47 - SALMON P.R., BRANCH R.A., COLLINS C., ESPINER H., READ A.E.
Clinical evaluation of fiberoptic sigmoïdoscopy employing the Olympus CF.SB colonoscope.
GUT ; 1971 ; 12 ; 729-35.

48 - SCHULKE K., UNGEHEM E.
Coloscopie, méthode d'examen endoscopique per opératoire du côlon.
Langenbecks Arc. Klin. Chir. (rapport de Congrès) 1968 ; 322 ; 780-2.

49 - SEGAL A.
Coloscopie per-opératoire dans les maladies coliques ; à propos de 2 observation de polypose disséminée.
Thèse Médecine Reims 1970.

50 - SEGAL S., DIOT J., MAFFIOLI C., SEGAL A., GEOFFROY H.
La coloscopie transanale.
Maroc Médical - mai 1971 ; 283-99.

51 - TAKEMOTO T.
Direct vision observation of the duodenal mucous membrane.
Part. I. Gastro Ent. Endosc ; TOKYO 1968 ; 10 ; 253.

.../...

52 - TEAGUE R.H., READ A.E.
Use of fibreoptic colonoscopy for investigating rectal and colonic diseases.
Proc. Roy. Soc. Med. novembre 1972 ; 966-7.

53 - TORSOLI A., ARULLANI P., CASALE P.
An application of transintestinal intubation to the study of the colon.
GUT ; 1967 ; 8 ; 192.

54 - TORSOLI A., ARULLANI P., PAOLUZI P.
Forsch. Endosk. Band. 1969, 1.

55 - TOUZARD R.C.
Pneumatose kystique du côlon (à propos de 2 cas).
Chirurgie ; 1971 ; 97 ; 411-8.

56 - TURELL R.
Fiberoptic coloscope and sigmoïdoscope.
Amer. J. Surg. janvier 1963 ; 105 ; 133-6.

57 - TURELL R.
Fiberoptic sigmoïdoscope. Up-to-date developpements.
Amer. J. Surg. février 1967 ; 113 ; 305-7.

58 - WATANABE H., NARASAKA T., VEZU J., MIURA K., YAMAGATA S.
An improved fibercolonoscope and its application to the colonic diseases.
IInd. Congress of Soc. Int. Endoscopy - Rome Copenhague 1970.

59 - WILLIAMS C.
Use of long colonoscope for examination of the whole colon and for polypectomy.
Proc. Roy. Soc. Med. , novembre 1972 ; 967.

60 - WILLIAMS C., MUTO T.
Examination of the whole colon with the fiberoptic colonoscope.
British Medical Journal ; 1972 ; 278-81.

61 - WILLIAMS C., MUTO T.
Examination of the whole colon with the fiberoptic colonoscope.
GUT. avril 1972 ; 13 ; 322-3.

62 - WOLFF W.I., SHINYA H.
Colonofibroscopy.
JAMA. septembre 1973 ; 217 ; 1509-12.

63 - WOLFF W.I., SHINYA H., GEFFEN A., OZAKTAY S.Z.
Nouvelle modalité diagnostique valable : la colonofibroscopie.
Amer. J. Surg. février 1972 ; 123 ; 180-4.

64 - YAMAGATA S., MIURA K., WATANABE A., NARASAKA T.
Clinical experience of the colonic fiberscope prototype IV presented at the general meeting of JAPAN Endoscopy Society.
TOKYO - mars 1969.

Vu le Président du Jury

Professeur G. CHOMETTE

Vu le Doyen de la Faculté

Professeur P. CASTAIGNE

Vu et permis d'imprimer

le Recteur de l'Académie

R. MALLET